

A case of chronic active hepatitis type C associated with hyperthyroidism following a long-term interferon therapy

メタデータ	言語: jpn 出版者: 公開日: 2017-10-05 キーワード (Ja): キーワード (En): 作成者: メールアドレス: 所属:
URL	http://hdl.handle.net/2297/7462

<症例報告>

甲状腺機能亢進症の発症にインターフェロン療法の関与が示唆された

C型慢性活動性肝炎の1例

中本 安成 稲垣 豊 北野 善郎 荻野 英朗
 河合 博志 種井 政信 西村 浩一 松下 栄紀
 ト部 健 金子 周一 鷓浦 雅志 小林 健一*

要 旨：輸血後C型肝炎の遷延化に対する長期インターフェロン (IFN) 療法が関与したと思われる甲状腺機能亢進症を発症した1例を経験した。症例は49歳、男性。胃潰瘍からの大量出血に対して1,440mlの輸血を受け、輸血40日後に輸血後肝炎を発症。肝炎発症時、抗マイクロゾーム抗体は陽性であったが、甲状腺機能は正常状態であった。遷延化傾向を認めた肝炎に対し、組み換え型 IFN α 総計474 \times 10⁶単位を12カ月間、皮下投与した。IFN投与終了9カ月後より手指振戦が出現、2カ月間で10kgの体重減少を認め、また、血中甲状腺ホルモンの上昇を認め甲状腺機能亢進症と診断した。IFN治療開始後、甲状腺刺激抗体、TSH受容体抗体および抗核抗体は新たに陽性化、抗マイクロゾーム抗体に抗体価の上昇を認めた。長期IFN療法に関連し、自己抗体が陽性化し自己免疫疾患としてのGraves病を発症した1例と考えられ、今後IFN療法に際して留意すべき問題点と考え報告した。

索引用語： インターフェロン療法 甲状腺機能亢進症 C型慢性肝炎 自己抗体
 自己免疫反応

はじめに

インターフェロン(IFN)はその抗ウイルス作用を利用してB型慢性肝炎の治療に臨床応用され^{1,2)}、最近ではC型慢性肝炎に対する治療効果も確立されつつある³⁾。しかしながら、特に長期投与例においてインターフェロン抗体^{4,5)}や種々の自己免疫反応が誘導されることが注目されるようになってきた⁶⁻⁹⁾。今回著者らは、輸血後C型肝炎の遷延化に対する長期IFN療法に関連し、甲状腺機能亢進症を発症した1例を経験したので、各種自己抗体の推移を含めて報告する。

症 例

症例：49歳、男性、染色業。

主訴：手指振戦、体重減少。

家族歴：叔父、胃癌。

既往歴：47歳、尿糖を指摘された。

生活歴：飲酒、2ないし3合/日、27年間、喫煙、20本/日、29年間。

現病歴：1988年1月、胃潰瘍からの大量出血を認め、この際近医にて1,440mlの輸血を受けた。同年2月末より全身倦怠感とともに肝機能障害が出現し、当科を受診した。入院後非A非B型輸血後肝炎と診断し、遷延化傾向もみられたため、同年6月より組み換え型IFN α 3 \times 10⁶単位を2週間連日、次いで週3回の投与を48週間にわたって行い、合計474 \times 10⁶単位の皮下投与を行った。この間1989年5月には再入院の上、慢性持続性肝炎の組織像を確認した。IFN投与によりトランスアミナーゼは速やかに正常化した。投与終了後に再上昇を認めた(Fig. 1)。IFN投与終了後9カ月経過した1990年3月頃より手指振戦が出現、2カ月間で10kgの体重減少も認めたため、同年5月当科へ再入院となった。

入院時現症：身長172cm、体重62kg (-9.3%)。脈拍72/分、整。血圧136/70mmHg。体温36.6℃。意識清明。多動ならびに手指振戦を認めた。皮膚は正常湿で、眼球突出や甲状腺腫はみられなかった。呼吸音および心音は正常。腹部は平坦、軟で、右鎖骨中線上に1横指、弾性軟の肝を触知した。脾、腎は触知せず、下腿

* 金沢大学第1内科

<受付日1991年3月6日>

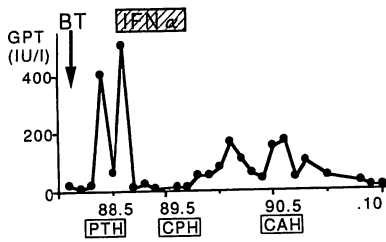


Fig. 1 Serial changes of serum levels of GPT and histopathological findings. BT, blood transfusion; IFN α , recombinant interferon- α ; PTH, post-transfusion hepatitis; CPH, chronic persistent hepatitis; CAH, chronic active hepatitis.

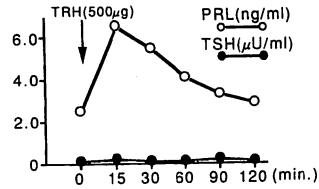


Fig. 2 TRH Test. TRH 500 μ g was injected intravenously. TRH, thyrotropin releasing hormone; PRL, prolactin; TSH, thyroid stimulating hormone.

Table Laboratory data on admission.

Urinalysis	: np	T. Bil	0.8 mg/dl
Feces	OB (-)	ALP	308 IU/l
WBC	11,000/mm ³	γ -GTP	25 IU/l
RBC	485 \times 10 ⁴ /mm ³	GOT	42 IU/l
Hb	14.2 g/dl	GPT	104 IU/l
Ht	41.8 %	LDH	269 IU/l
Plts.	30.4 \times 10 ⁴ /mm ³	HCV-Ab	>6.0
Fib.	346 mg/dl	HBsAg	(-)
PT	12.7 sec.	HBsAb	(-)
HPT	100 %	Na	138 mEq/l
ESR	11 mm/1hr	K	4.3 mEq/l
CRP	0.5 mg/dl	Cl	101 mEq/l
RF	(-)	BUN	14 mg/dl
ANA	20 \times	Cr	0.6 mg/dl
(homogeneous)		UA	5.1 mg/dl
Anti-DNA Ab	2.2 IU/ml	T. Chol	107 mg/dl
MCHA	400 \times	TG	59 mg/dl
TGHA	<100 \times	FBS	100 mg/dl
TS-Ab	206 %	HbA1c	5.5 %
TR-Ab	19 %	IgG	1,675 mg/dl
TP	7.1 g/dl	IgA	188 mg/dl
Alb	4.4 g/dl	IgM	93 mg/dl
ZTT	15.5 unit	FreeT ₃	14.30 pg/ml
TTT	9.0 unit	FreeT ₄	6.03 ng/dl
		TSH	<0.10 μ U/ml

MCHA, antibodies to thyroid microsomal antigen; TGHA, antibodies to thyroglobulin; TSH, thyroid stimulating hormone; TS-Ab, thyroid stimulating antibodies; TR-Ab, TSH receptor antibodies

浮腫はみられなかった。

入院時検査成績 (Table) : 軽度の白血球増多と膠質反応ならびに肝胆道系酵素の軽度上昇を認め、HCV抗体が陽性であった。甲状腺機能では、free T₃ (FT₃) 14.3pg/ml, free T₄ (FT₄) 6.03ng/dl といずれも著明高値を認め、TSHは0.1 μ U/ml以下に抑制されて

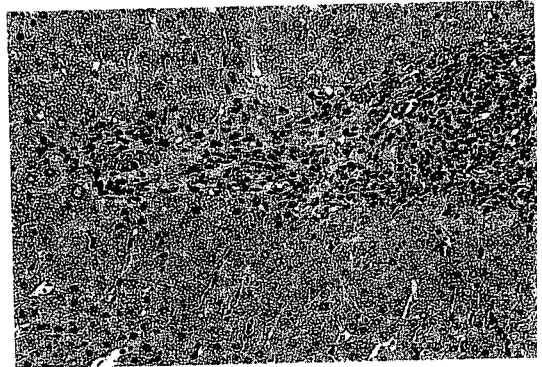


Fig. 3 Histopathological findings of the liver specimen on the third biopsy showing mild degree of chronic active hepatitis. (HE stain, \times 100)

いた。甲状腺刺激抗体 (TSAb) および甲状腺受容体抗体 (TRAb) がいずれも陽性で、この他抗マイクロゾーム抗体が400倍と陽性で、抗核抗体も20倍と弱陽性であった。

入院後経過 : 基礎代謝率は+21.8%と亢進を示した。甲状腺超音波検査では、びまん性甲状腺腫を認め、結節性病変はみられなかった。¹²³Iによる甲状腺シンチグラフィでは、アイソトープの限局性異常集積や欠損はみられず、算出された¹²³I甲状腺摂取率は24時間間値33.4%であった。さらにTRHテストではTRH刺激に対するTSHの反応は認められず (Fig. 2), 以上よりGraves病と診断した。なお今回入院時の肝生検組織像では、門脈域に軽度の線維化と単核細胞浸潤あり、一部に軽度のpiecemeal necrosisを認めた。また小葉内にもspottyあるいはsingle cell necrosisが散見され、軽度の慢性活動性肝炎の像であった (Fig. 3)。

Fig. 4に本例の臨床経過と甲状腺機能ならびに各種自己抗体価の推移を示す。IFN投与前、甲状腺機能

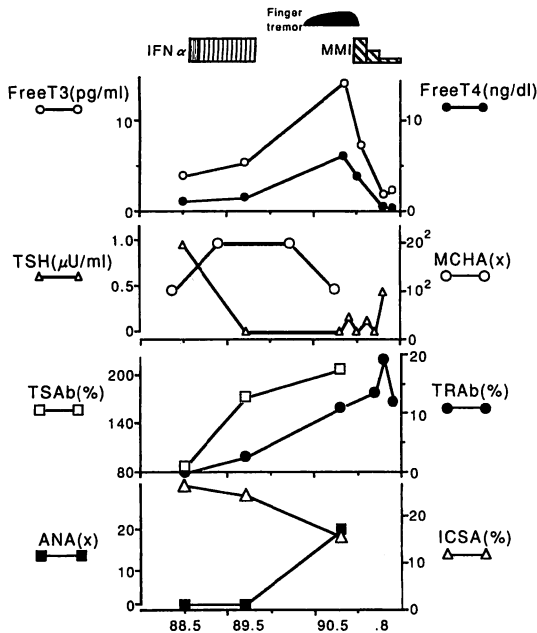


Fig. 4 Serial changes of serum levels of free T₃, free T₄, TSH and several autoantibodies during IFN α and MMI therapies. MMI, 1-methyl-2-mercaptoimidazole; ICISA, islet cell surface antibodies.

は正常であった。IFN 投与を終了した1989年6月のFT₃、FT₄値はいずれも正常上限、TSH 値の抑制がみられ、すでに subclinical な甲状腺機能亢進状態にあったと推測された。この時点では TSAb が弱陽性を示していた。次いで、明らかな甲状腺機能亢進症を発症した1990年5月の時点では、甲状腺ホルモンの著明高値とともに TSAb と TRAb の出現をみた。またこの間の各種自己抗体価の変動としては、第1回入院時より抗マイクロゾーム抗体価は低力価陽性を持続し、腓ラ氏島細胞膜抗体は陽性を示していた。さらに抗核抗体の陽性化もみられた。この他検索した限りでは、抗サイログロブリン抗体、リウマチ因子、LEテスト、抗DNA抗体、抗ENA抗体、抗平滑筋抗体、抗胃壁細胞抗体、抗ミトコンドリア抗体、抗副腎皮質抗体、抗IFN抗体は、いずれもIFN治療前後を通じて陰性であった。

考 察

IFN は抗ウイルス作用とともに腫瘍細胞増殖抑制作用や免疫調節作用を有することが知られ¹⁰⁻¹²⁾、広く臨床応用されてきた。in vitro における検討では、IFN

投与により HLA やその他の細胞表面抗原の発現がみられ、NK 細胞やマクロファージの活性化、さらには免疫グロブリン合成の調節に関与すると報告されている^{13,14)}。

近年、IFN 長期投与に伴う副作用として、各種自己抗体の陽性化や自己免疫性疾患の発症あるいは顕著化が目されるようになってきた⁴⁻⁹⁾。Mayet らによれば、31例のB型慢性肝炎に対して組み換え型IFN α を長期投与したところ、うち27名(87%)の患者に何らかの自己抗体が陽性化したと報告されている⁶⁾。その中では、抗平滑筋抗体が67.7%と最も高率で、抗マイクロゾーム抗体が29.1%、抗サイログロブリン抗体が16.1%に認められている。

一般に、IFN 投与に伴う自己免疫反応は一過性であることが多く、Mayet らの報告でも抗平滑筋抗体や抗核抗体は、IFN 投与中や投与直後、すなわち投与開始より2ないし3カ月目に一過性の上昇をみるに過ぎない。これに比して、抗マイクロゾーム抗体や抗サイログロブリン抗体はIFN投与終了後4ないし8カ月後に抗体価の上昇を認め、その後も低力価ではあるが陽性を持続する症例が多かったと報告されている⁶⁾。しかしながら、これらの症例においても臨床的に自己免疫性甲状腺疾患を発症することは稀で、著者らが検索した限りではこれまでに甲状腺機能亢進症としては2例が報告されているのみである⁶⁾。またこの2例ではIFN治療に際してTSAbやTRAbの陽性化は認められず、IFN療法にともないTSAbおよびTRAbの陽性化を認めたのは本例が初めてである。さらに、本例ではIFN治療前より抗マイクロゾーム抗体価が10²倍、腓ラ氏島細胞膜抗体が陽性という素地があり、今後も甲状腺機能とともに各種自己抗体の推移について慎重に経過観察して行く必要があるものと思われる。

IFN 治療により各種の自己免疫反応が惹起される機序として、Burman らはIFN α 投与によりMHC-Class II 抗原の発現が誘導され、同時に測定された抗マイクロゾーム抗体価、抗サイログロブリン抗体価が、2段階以上の上昇を認めたと報告している⁷⁾。自己免疫性甲状腺疾患において甲状腺細胞にMHC-Class II 抗原の発現がみられたとの報告^{13,14)}を考え合わせると、MHC-Class II 抗原の発現が自己免疫性甲状腺疾患の発症に関与しており、IFN 投与はこのMHC-Class II 抗原の発現を惹起することにより自己免疫性甲状腺疾患を発症させる可能性が示唆される。

今後、B型およびC型慢性肝疾患に対するIFN治

療が普及するにつれ、同様の症例が出現する可能性があり、とりわけ投与前より何らかの自己抗体が陽性を示す症例では投与中に血中 TSH 値をモニターするなど注意深い観察が必要と思われる。

結 語

C型輸血後肝炎の遷延化に対する長期 IFN 療法を契機に、TSAb および TRAb をはじめとする各種自己抗体が陽性化し、自己免疫性疾患としての Graves 病を発症した 1 例を報告した。その発症機序を考える上で興味深い 1 例であるとともに、今後の IFN 治療に際して留意すべき合併症と考え報告した。

本論文の要旨は、第71回日本消化器病学会北陸地方会(平成2年11月11日)において発表した。

文 献

- 1) Hess G, Meyer zum Büschenfelde KM: Modification of hepatitis B virus infection by recombinant leukocyte alpha A interferon. *Immunobiology* 172: 255-261, 1986
- 2) Hess G, Gerlich W, Slusarczyk J, et al: Treatment of hepatitis B surface antigen (HBsAg)-positive chronic hepatitis with recombinant leukocyte α -A interferon. *J Hepatol* 3: S245-S251, 1986
- 3) Di Bisceglie AM, Martin P, Kassianides C, et al: Recombinant interferon alpha therapy for chronic hepatitis C. *N Engl J Med* 321: 1506-1510, 1989
- 4) Figlin RA, deKernion JB, Mukamel E, et al: Recombinant interferon alpha-2a in metastatic renal cell carcinoma; assessment of antitumor activity and anti-interferon antibody formation. *J Clin Oncol* 6: 1604-1610, 1988
- 5) Oberg K, Alm G, Magnusson A, et al: Treatment of malignant carcinoid tumors with recombinant interferon alpha-2b; development of neutralizing interferon antibodies and possible loss of antitumor activity. *J Natl Cancer*

- Inst 81: 531-535, 1989
- 6) Burman P, Karlsson FA, Oeberg K, et al: Autoimmune thyroid disease in interferon-treated patients. *Lancet* ii: 100-101, 1985
- 7) Burman P, Toetterman TH, Oeberg K, et al: Thyroid autoimmunity in patients on long term therapy with leukocyte-derived interferon. *J Clin Endocr Metab* 63: 1086-1089, 1986
- 8) Mayet WJ, Hess G, Gerken G, et al: Treatment of chronic type B hepatitis with recombinant α -interferon induces autoantibodies not specific for autoimmune chronic hepatitis. *Hepatology* 10: 24-28, 1989
- 9) Conlon KC, Urba WJ, Smith JW II, et al: Exacerbation of symptoms of autoimmune disease in patients receiving alpha-interferon therapy. *Cancer* 65: 2237-2242, 1990
- 10) Peters M, Walling D, Kelly K, et al: Immunologic effects of interferon- α suppresses in vitro immunoglobulin production in patients with chronic type B hepatitis. *J Immunol* 137: 3147-3152, 1986
- 11) Stewart WE: *The Interferon System*, 2nd ed, Springer, New York, 1979
- 12) Kirchner H: *Interferons, a group of multiple lymphokines*. Springer Semin Immunopathol 7: 347-374, 1984
- 13) Rhodes J, Jones DH, Bleehe NM: Increased expression of human monocyte HLA-DR antigens and Fc receptors in response to human interferon *in vivo*. *Clin Exp Immunol* 53: 739-743, 1983
- 14) Herberman RB, Ortaldo JR, Bonnard GD: Augmentation by interferon of human natural and antibody-dependent cell-mediated cytotoxicity. *Nature* 277: 221-223, 1979
- 15) Rose F, Fellous M: The effect of gamma-interferon on MHC antigens. *Immunol Today* 5: 261-262, 1984