

## 特別講演

## 膵頭部癌の根治手術—神経浸潤を中心に—

金沢大学第2外科

宮 崎 逸 夫

膵頭部癌における根治手術について神経浸潤を中心に述べた。病理組織学的検索をもとに1973年より郭清範囲を広げ、1977年には translateral retroperitoneal approach による膵頭部癌の拡大手術を開発した。膵癌根治手術のうえで重要な神経浸潤の成立機序ならびに進展様式、神経浸潤と臨床病理学的諸因子との関連に加え、膵後方浸潤の詳細な検索結果について述べた。膵後方浸潤の3次元解析によると、浸潤様式は浸潤方向による差異がみられることが明らかになるとともに、とくに神経浸潤は上腸間膜動脈方向に強くみられることが判明した。また、正常例における上腸間膜動脈周囲組織構造検索結果より、神経叢温存リンパ節郭清の可能性についても述べたが、現時点では膵癌の根治手術という点からは神経叢完全切除は不可欠な要因であることを強調した。

**Key words:** pancreatic cancer, radical resection, neural invasion, plexus invasion, retroperitoneal invasion

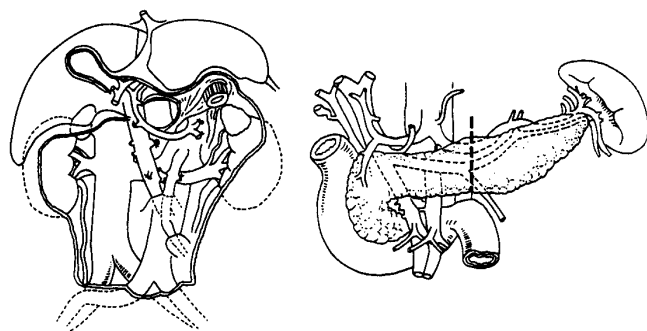
## 緒 言

私が膵癌治療の向上を目指して1969年に第69回日本外科学会総会で膵癌根治性の条件と題して発表して以来、現在まで膵癌の進展様式の解明と治療成績向上を目指し現在に至っている。当時の発表要旨をまとめると、1) 剖検例の再発部位は膵腸吻合部、門脈、肝、腸間膜に多いこと、2) 手術標本の膵断端の検索で、39例中11例 (28.2%) に癌の残存がみられたこと、3) リンパ節転移については、肝門側、膵尾側、そして腸間膜根部に向かう3つの転移経路の存在があること、4) 神経浸潤の存在に着目していたことがあげられる<sup>1)</sup>。

以上のような進展様式の検討から1973年より膵切除像を左方へもってゆくとともに腹腔動脈根部、上腸間膜動脈根部リンパ節郭清に重点をおいた膵切除術が開始され、大動脈周囲リンパ節を中心とした広範囲後腹膜郭清、膵頭神経叢切除、門脈合併切除、膵全摘を基本とする拡大手術を行うようになった。なお、1981年からは癌腫が膵頭部を越えない症例では膵切除線を腹腔動脈根部より左側で行うことを原則としている (Fig. 1)。

本稿では拡大手術を開始して20余年現在までに明らかとなった膵癌の進展様式とくに神経浸潤の解明とそ

**Fig. 1** Diagram of our extended radical pancreatectomy. The drawing on the left shows the area of retroperitoneal dissection. The drawing on the right shows the line of resection of the pancreas.



れに基づいた膵癌とくに膵頭部癌の根治手術について述べる。

## 1. 神経浸潤の歴史的背景

1969年当時は今日でいう神経浸潤は「リンパ節転移に関連し、膵に密に分布する神経線維に沿って、癌浸潤のみられることが多く、かなり肥厚した神経線維の周囲リンパ腔にみられる癌がある」と述べ、リンパ節転移の1つの型と考えていた (Fig. 2)<sup>1)</sup>。神経浸潤について梶川教授 (本学第1病理学名誉教授、元福井医科大学学長) に相談にいったところ、病理学者のあいだでは常識であり、あらためて取りたえすほどの現象

\* 第46回日消外学会総会

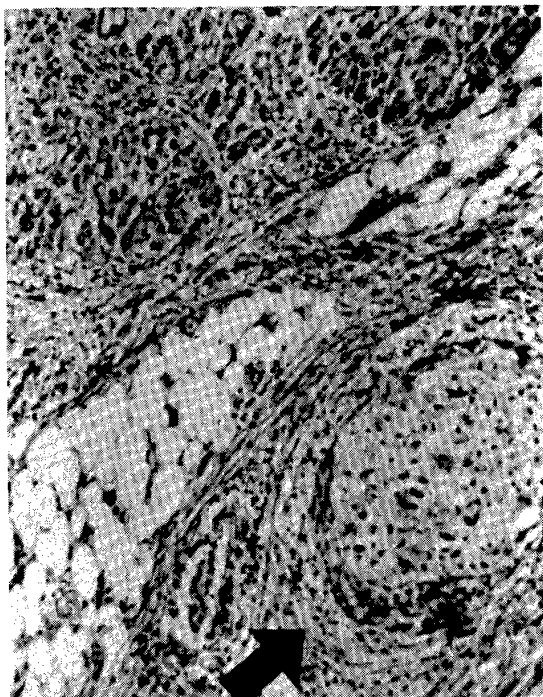
<1995年11月15日受理>別刷請求先: 宮崎 逸夫

〒920 金沢市宝町13-1 金沢大学医学部第2外科

でもなく、胆道癌や前立腺癌でもよくみられる現象であるという。

神経浸潤に関する歴史をふりかえってみると、1842年に Cruveilhier<sup>2)</sup>が乳癌における神経浸潤を初めて記載しており、1905年には Ernst<sup>43)</sup>は神経浸潤が癌の進展様式のうちで最も重要なルートであると報告して

**Fig. 2** Histologic findings of perineural invasion reported in 1969



いる。その後、各種悪性腫瘍に認められることが次々と報告され、消化器癌のなかでは1943年に Seefeld ら<sup>4)</sup>が大腸癌に、1991年には Ueda ら<sup>5)</sup>は肝細胞癌にも神経浸潤がみられたと報告している (Table 1)。

## 2. 神経浸潤の成立機序と進展様式

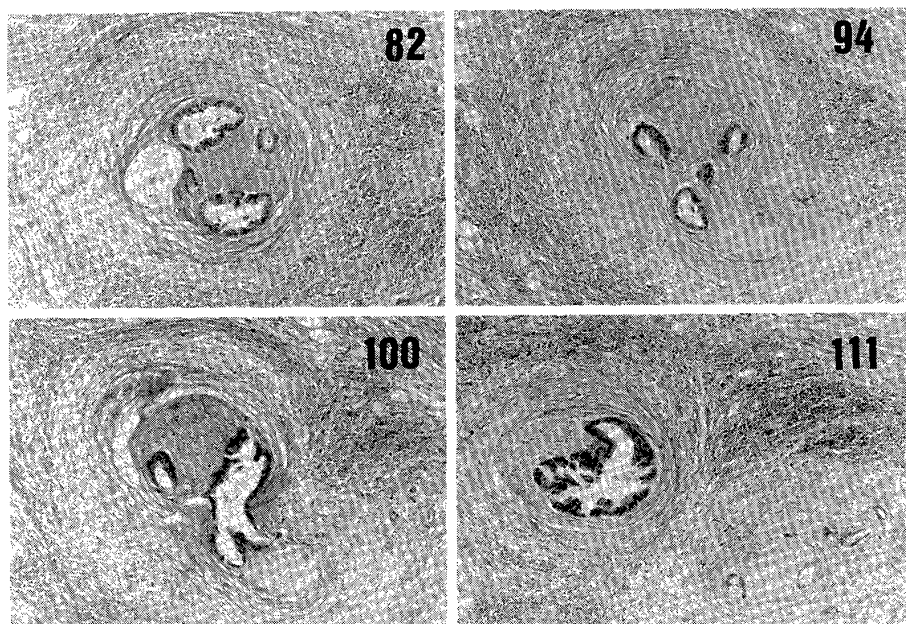
このような神経浸潤がどのようにしておこるのか、また、どのような進展様式をとるのかは十分には解明されておらず興味のあるところである。教室の萱原<sup>6)</sup>は5 $\mu$ の完全連続切片を作製し、神経浸潤の進展様式の解明を試みている。

Fig. 3はその一様式を示しているが、100番の切片では分岐した両方の神経束に癌細胞がまたがるように観察され、111番では完全に2本の神経束に分岐し、いずれの神経束にも癌細胞が認められている。このようにひとたび神経周囲膜内に入り込んだ癌細胞は神経束が分岐する部位においては神経束とともに分岐する進展様式をとるものと考えられる。

**Table 1** Reports of perineural invasion

Year	Author	Organs with perineural invasion	Reference
1942	Cruveilhier	Mammary cancer	2
1905	Ernst	Carcinoma of esophagus, uterus, prostate, pancreas, thyroid and pylorus	3
1943	Seefeld	Colon cancer	4
1991	Ueda	Hepatocellular carcinoma	5

**Fig. 3** Neural invasion of the nerve plexus in the hepatoduodenal ligament. Cancer cells developed continuously along the nerve fascicle branchings.



**Fig. 4** は膵頭神経叢第2部にみられた神経浸潤を示しているが、切片番号の増大とともに上腸間膜動脈神経叢に近づくように切片が作製されている。43番では perineural space と神経束周囲の癌巣は神経周膜で完全に隔離されているが、67番で示されるように神経束周囲の癌巣と perineural space ないの癌細胞が連続的に観察されている。また、主病巣以外でも神経周膜の内側と外側で癌巣が連続的にみられる部位があり、逆に神経周膜内に認められる癌巣が新たに脈管系を介して癌巣を形成する可能性も考えられる。

一方、原発巣より離れた部位での神経叢浸潤を観察すると、43番で示されたように神経浸潤が癌先進部を形成する部位も観察される (**Fig. 5**)。

**Fig. 6** は連続切片による検索結果のシェーマであるが、癌巣から神経周膜を直接 perineural space に浸潤する。神経周膜を貫通する脈管を介して perineural space に癌が浸潤することがあげられる。また、進展様式としては perineural space に入った癌細胞は連続的に進展し、神経束の分岐点では神経束の分岐とともに癌細胞も分岐浸潤することが明らかとなった。この結果と同様な報告が本学会において横浜市大より報告されている。

### 3. Perineural space とリンパ管の関係

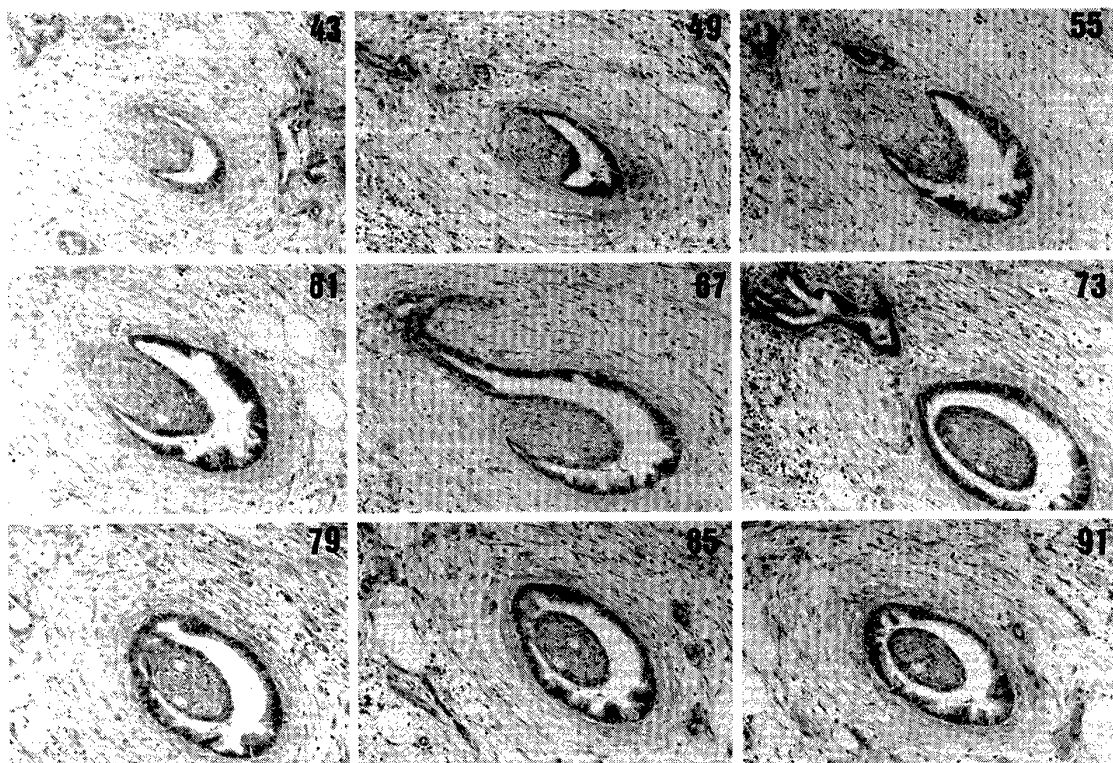
先述したように神経浸潤は古くはリンパ管浸潤のひとつと考えられていたが、神経浸潤がリンパ管浸潤と異なるもののかの解明には、いわゆる perineural space とリンパ管の関係を明らかにする必要がある。**Table 2** は perineural space とリンパ管との関係に関する主な報告例を示しているが、Shanthanverappa ら<sup>7)</sup>は perineural epithelium の存在を、Larson<sup>8)</sup>, Rodin<sup>9)</sup>, Hassan ら<sup>10)</sup>によって perineural space にはリンパ管のないことが光顕的、電顕的に証明されている。また、perineurium は緻密な鞘状のものであるが、組織学的に欠損する部位がある。すなわち、①神経終末付近、②神経に分布する血管の進入箇所、③ reticula fiberが入ってくる部位である<sup>11)</sup>。また、神経終末付近では Perineurium が開放性に消失するので、Endoneurium と Epineurium が互いに連続するようになっている。すでに述べているように直接 perineurium に癌が浸潤する以外では血管を介して perineural space に癌が浸潤する可能性が高いものと考えられる。

### 4. 神経浸潤と臨床病理学的因子

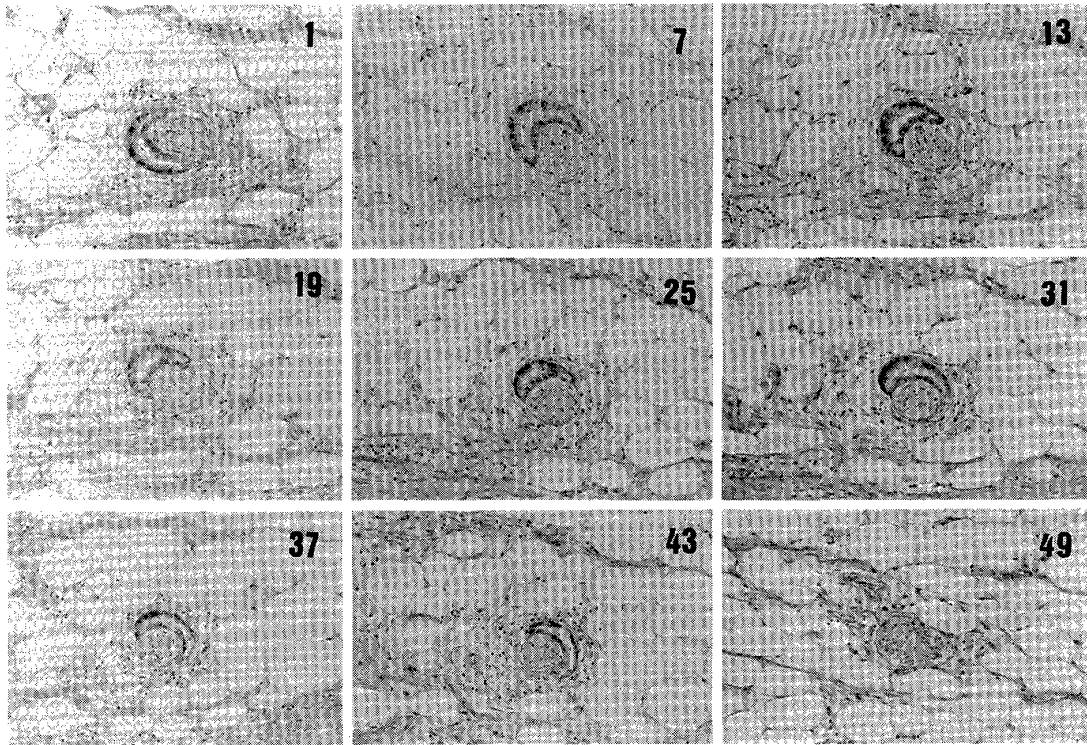
#### 1) 腫瘍径と神経叢浸潤

膵頭部癌における組織学的腫瘍径と神経叢浸潤との

**Fig. 4** Neural invasion of the second portion of the plexus pancreaticus capitalis. Cancer cells are seen in the perineural space and outside the perineurium in section No. 67.

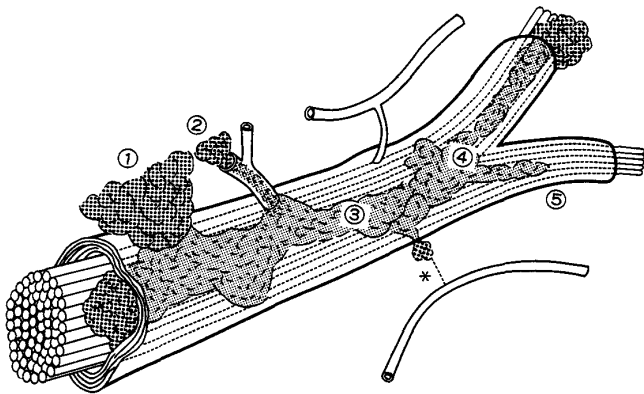


**Fig. 5** Neural invasion of the second portion of the plexus pancreaticus capitalis. Formation of the advancing tip of the tumor cells is observed (In section No. 43).



**Fig. 6** Schematic diagram illustrating the mechanism of neural invasion and modes of spread.

①: Direct invasion of the nerve fasciculus by the tumor; ②: Tumor invasion of the nerve via vessels which penetrate it; ③: Tumor cells in the perineurium grow in a continuous pattern. ④: Tumor cells developed continuously along the nerve fasciculus, branching where it branches. ⑤: Formation of the advancing tip of the tumor cells



関係を検討すると、全体では42例（60％）に神経叢浸潤がみられているが、腫瘍径による神経叢浸潤の差異

**Table 2** Reports of the relationship between perineural space and lymphatics

Year	Author	Comments	Reference
1962	Shanthanverappa	Existence of perineural epithelium	7
1966	Larson	No lymphatics within nerves	8
1967	Rodin	No evidence of lymphatics in the perineurium	9
1980	Hassan	No lymphatic channels were observed in perineural structures.	10

はなく、ts<sub>1</sub>、ts<sub>2</sub>の46例中26例（57％）に神経叢浸潤がみられた。とくに、2cm 以下でも50％の症例に神経叢浸潤が認められた（Table 3）。このことは膵癌根治手術を考える際に重要であり、小膵癌は必ずしも早期癌ではないことを裏付けている。

## 2) 神経叢浸潤部位

神経叢浸潤部位についてみると、膵頭神経叢第2部を中心とする神経叢に浸潤する症例が多く、神経叢浸潤がみられた42例中34例が膵頭神経叢第2部に癌の浸潤を認めていた。また、9例においては明らかに上腸間膜動脈神経叢にまで癌浸潤が認められた（Table

**Table 3** Size of tumor and plexus invasion

	pl(-)	pl(+)
ts <sub>1</sub>	2	2
ts <sub>2a</sub>	10	6
ts <sub>2b</sub>	8	18
ts <sub>3</sub>	6	15
ts <sub>4</sub>	2	1

ts<sub>1</sub> ≤ 2.0cm, ts<sub>2a</sub> : 2.1~3.0cm, ts<sub>2b</sub> : 3.1~4.0cm, ts<sub>3</sub> : 4.1~6.0cm, ts<sub>4</sub> ≥ 6.1cm

**Table 4** Localization of plexus invasion

Localization	cases
PL. hdl	2
PL. hdl, ph I	2
PL. ph I	4
PL. ph II	22(5) [2]
PL. hdl, ph II	5(2)
PL. ph I, ph II	2
PL. hdl, ph I, ph II	5

( ) : PL. sma invasion

[ ] : PL. sma, ce invasion

**Table 5** No. 14 lymph node involvement and plexus invasion

		pl(-)	pl(+)			pl(-)	pl(+)
14a	+	26	32	14b	+	23	32
	-	2	10		-	5	10
NS				NS			
		pl(-)	pl(+)			pl(-)	pl(+)
14c	+	27	39	14d	+	27	35
	-	1	3		-	1	7
NS				NS			

4). すなわち、神経叢浸潤部位を明らかにすることは、手術の際にどの部位を重点的に郭清すればよいかという重要な要素と考える。

### 3) 神経叢浸潤とリンパ節転移

根治手術を述べる際に神経叢浸潤とリンパ節転移の関係を述べておく必要がある。とくに、上腸間膜動脈周囲郭清の際に問題となる。No. 14リンパ節と神経叢浸潤との関係について検討したが、いずれのリンパ節においても有意の相関は認められなかった (Table 5)。この結果は神経叢浸潤とリンパ節転移が異なった進展様式であると考えた大きな要因である。

## 5. 膵後方浸潤の解析

膵頭部癌根治術の際にとくに問題となる主要血管としては門脈、上腸間膜動脈、下大静脈、腹腔動脈、大動脈があるが、門脈、上腸間膜動脈、下大静脈への進展様式を解明することは膵頭部癌根治手術の際にとくに重要な位置を占めている。

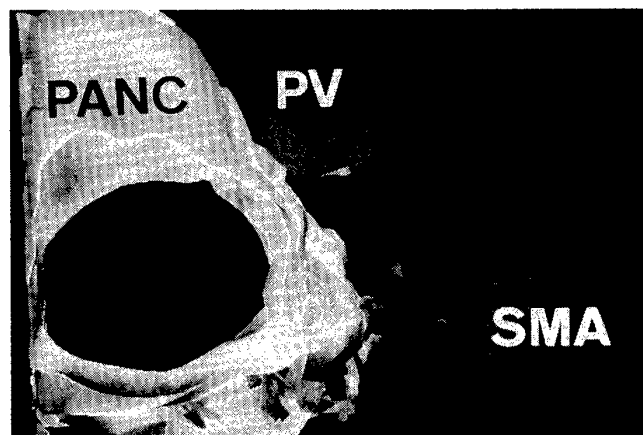
教室の竹田<sup>12)</sup>による主要血管方向別にみた膵後方浸潤の解析によると、上腸間膜動脈方向が81%、門脈方向が57%、下大静脈方向が76%であったと報告している。

上腸間膜動脈、門脈、下大静脈方向における膵後方浸潤の進展様式を詳細に検討するために4例について、先ほどと同様に5μの3,200枚に及ぶ完全連続切片を用いて3次元画像解析を行った。つぎに、代表的所見をいくつか提示する。

**Fig. 7** は上腸間膜動脈方向への膵後方浸潤が中程度であった症例の再構築像を示したものである。黄色で膵組織を、紫色で腫瘍辺縁を、黄緑色で神経浸潤を、水色で静脈浸潤を示しているが、上腸間膜動脈方向の浸潤様式は線維形成浸潤とその近傍にみられる神経浸潤、静脈浸潤で構成されており、神経浸潤が癌先進部を形成していた。

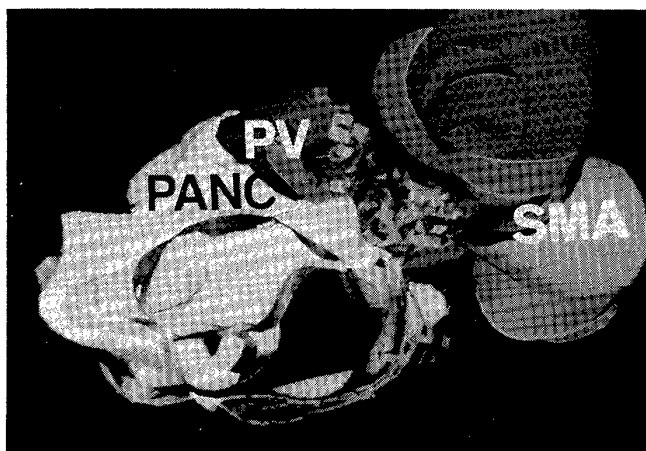
一方、**Fig. 8** に上腸間膜動脈方向への浸潤が高度であった症例を示す。黄色は膵実質をしめしているが、本例では膵鉤部にピンクで示した線維形成浸潤がみられ、同部位から緑で示した多数の神経浸潤が上腸間膜動脈方向に広がっていた。同症例を腹側からみると上腸間膜動脈と右側と門脈の間に緑で示した神経浸潤が

**Fig. 7** Three-dimensional image of tumor invasion around the superior mesenteric artery (SMA) and portal vein (PV). The tumor cells extended with neural invasion (green) and a few of venous invasion (light blue) around the SMA.





**Fig. 8** Three-dimensional image of tumor invasion around the SMA and PV. The tumor cells extend mainly neural invasion (green) around the SMA. Neural invasion is seen along the SMA.



上腸間膜動脈にそって浸潤していた。この神経浸潤は上腸間膜動脈に沿って動脈根部の頭側に約30mmまで認められた。

#### 膵頭部癌の根治手術を目指して

膵癌の遠隔成績向上を目指して教室では20余年拡大手術の方針をとってきたが、根治性という面からは今回述べた神経浸潤とリンパ節転移が重要な因子と考えられる。リンパ節転移と神経叢浸潤の頻度を膵頭部領域癌で比較すると、膵癌や胆管癌は乳頭部癌と比較してリンパ節転移頻度が高く、さらに、乳頭部癌では他の2者に比べ神経叢浸潤が有意に少ない結果が得られている<sup>13)</sup>。教室の森<sup>14)</sup>が行った正常剖検例をもとにした5μ連続切片による上腸間膜動脈周囲のリンパ節と上腸間膜動脈神経叢の組織構造の検討によると、上腸間膜動脈の全長にわたり全周性に分布しているリンパ節は上腸間膜動脈神経叢の外側に位置する構造となっていた。このような上腸間膜動脈周囲の組織構造や前述した進展様式を踏まえ、膵臓浸潤の僅かな下部胆管癌や、乳頭部癌症例に対しては上腸間膜動脈神経叢一部温存全周性のNo. 14リンパ節郭清が可能と考えられるが、膵癌においては現時点では根治手術という面からみると、教室で行っている拡大手術、すなわち門脈合併切除、腎動脈よりも深いレベルの大動脈周囲リンパ節郭清、ならびに膵外神経叢の完全切除を行うことが必要条件と考える。しかしながら、拡大手術を行っても再発死亡する症例もあり、今後の検討を要する。

#### おわりに

膵癌根治手術を目指して教室で行ってきた拡大手術

から得られた膵癌の進展様式のうち神経浸潤を中心に現在まで明らかになっていることについて述べた。しかしながら、癌と神経の親和性などを含め解明しなければならないことが多く、今後は分子生物学的な面からさらに、研究を続けていく予定である。

#### 文 献

- 1) 宮崎逸夫, 坂東平一, 朝倉志良ほか: 膵癌手術根治性の条件. 外科 31: 1251—1255, 1969
- 2) Cruveilhier J: Anatomie pathologique du corps humain. Paris JB Baillière 1829—1842, vol 2, pt 35, p3
- 3) Ernst P: Über das Wachstum und die Verbreitung bösartiger Geschwülste, insbesondere des Krebs in den Lymphbahnen der Nerven. Beitr Pathologischen Anat Allgemeinen Pathol (Suppl) 7: 29—51, 1905
- 4) Seefeld PH, Bagen JA: The spread of carcinoma of the rectum, invasion of lymphatic, veins and nerves. Ann Surg 118: 76—90, 1943
- 5) Ueda K, Nakanuma Y, Terada T et al: Well-differentiated hepatocellular carcinoma showing intrahepatic neural invasion: Autopsied case. Jpn J Clin Oncol 21: 143—146, 1991
- 6) 萱原正都: 膵癌進展様式の臨床病理学的ならびに実験的研究—とくに膵外神経叢内神経浸潤について—. 日消外会誌 21: 1363—1372, 1988
- 7) Shanthaveerappa TR, Bourne GH: The perineural epitherium, a metabolically active, continuous, protoplasmic cell barrier surrounding peripheral nerve fasciculi. J Anat Lond 96: 527—537, 1962
- 8) Larson DL, Rodin AE, Roberts DK et al: Perineural lymphatics: Myth or fact. Am J Surg 112: 488—492, 1966
- 9) Rodin AE, Larson DL, Roberts DK: Nature of the perineural space invaded by prostatic carcinoma. Cancer 20: 1172—1179, 1967
- 10) Hassan MO, Maksem J: The prostatic perineural space and its relation to tumor spread. Am J Surg Pathol 4: 143—148, 1980
- 11) 岡本道雄, 中村泰尚, 今泉正充: 末梢神経の構造. 最新医 23: 2340—2252, 1968
- 12) 竹田利弥: 膵頭部癌の後方浸潤に関する病理学的検討. 十全医会誌 103: 923—930, 1994
- 13) Kayahara M, Nagakawa T, Ueno K et al: Surgical strategy for carcinoma of the pancreatic head area based on clinicopathologic analysis of nodal involvement and plexus invasion. Surgery 117: 616—623, 1995
- 14) 森 和宏: 上腸間膜動脈周囲の三次元構造の研究—膵癌における上腸間膜動脈周囲神経叢を温存したリンパ節完全郭清の可能性について—. 十全医会誌 101: 406—415, 1992

## Curative Surgery for Carcinoma of the Head of the Pancreas

Itsuo Miyazaki

Second Department of Surgery, Kanazawa University School of Medicine

The clinical significance of radical surgery for carcinoma of the head of the pancreas was reviewed from the standpoint of neural invasion. Since 1973 extended radical pancreatectomy has been performed for pancreatic cancer in our institute on the basis of clinicopathologic study. Pancreatectomy by a translateral retroperitoneal approach was developed in 1977. Based on the three-dimensional analysis, the main mode of tumor invasion was neural invasion around the superior mesenteric artery. Desmoplastic cancer infiltration was observed mainly around the portal vein and inferior vena cava. A detailed clinicopathologic study of carcinoma of the head of the pancreas indicated that it is necessary to perform complete dissection of the extrapancreatic plexus around the superior mesenteric artery, including extensive lymph node dissection of the superior mesenteric nodes and para-aortic lymph nodes. The mechanism of neural invasion of pancreatic cancer, modes of tumor spread, and the correlation between neural invasion and other clinicopathologic factors were reviewed. Three-dimensional studies of the retroperitoneal invasion by pancreatic cancer were reviewed on the basis of complete histologic serial section analyses. The main mode of tumor invasion was neural invasion around the superior mesenteric artery. These findings suggest that it is necessary to perform complete resection of extrapancreatic plexus.

**Reprint requests:** Itsuo Miyazaki Second Department of Surgery, Kanazawa University School of Medicine  
13-1 Takara-machi, Kanazawa, 920 JAPAN

---