Angio CTによる血流動態分析と肝内転移診断

メタデータ	言語: Japanese 出版者: 公開日: 2017-10-05 キーワード (Ja): キーワード (En): 作成者: 寺山, 昇, 松井, 修, 小林, 聡, 眞田, 順一郎, 蒲田, 敏文 メールアドレス: 所属:
URL	http://hdl.handle.net/2297/40447

特集
胆と膵 Vol. 26 臨時増刊 p. 253～258, 2005
どう使うマルチスライスCT（MDCT）

Angio CTによる血流動態分析と肝内転移診断*

寺山 昇[1)]・松井 修[1)]・小林 聡[1)]
眞田 順一郎[1)]・蒲田 敏文[1)]

要約：MDCTの導入により，angio CTにもMDCTが使用されるようになってきた。MDCTを用いた場合でも，肝腫瘍の血流動態評価は，基本的に従来のCTで得られてきた知見に基づいており，変わるものではないが，MDCTの高速撮影能により，これまで不可能であった，広い範囲での経時的な血流動態の解析が可能となった。また，等方向ボクセルデータ収集により，任意の方向のMPR像が横断像と同じ精細さで得られるようになった。これにより，高分化肝細胞癌内の多血性の脱分化巣の検出や評価が容易になり，腫瘍と肝動脈，門脈などとの位置，浸潤範囲などの把握が容易となった。

Key words：angio CT，肝細胞癌

はじめに

肝腫瘍の検出，質的診断に用いられる，経動脈性門脈造影下CT（CTAP：CT during arterial portography）や肝動脈造影下CT（CTHA：CT during hepatic arteriography）などのangio CTは，おのおの，門脈，肝動脈の血行動態に基づいた画像である。経静脈性に造影剤を投与するダイナミックCTでも，動脈優位相の撮影で，動脈血流の多寡を知ることが可能であり，MDCTを用いれば撮影時間が短いため，1度の息止めでも多時相の撮影が可能であり（例えば16列の検出器を有するMDCTでは，スキャン時間0.5秒，ピッチ1.375で，40秒ほどの息止めで，全肝について6相は撮影可能），造影剤の血流動態を観察できる。しかしながら，肝硬変に生じた境界病変など，肝動脈性に乏血性の結節は，明瞭に描出されないことが多い。また，門脈相，平衡相では，門脈血流の有無を正確に判定するのは，現時点では困難である。すなわち，angio CTによる肝の血流動態分析の利点は，経静脈性造影CTと異なり，肝動脈血流と門脈血流を分離して解析することが可能であるといった点であり，高濃度の造影剤により，視覚的に腫瘍の検出，血流の評価が容易であるといった点であろう。

Angio CTによる血流動態の分析は，基本的には，MDCTを用いても，従来の単列検出器のヘリカルCTと同様である。従来のヘリカルCTでも，寝台移動なしに連続的にスキャンする手法（single-level dynamic CT during hepatic arteriography：single-level dynamic CTHA）[1)]を用いると，肝腫瘍およびその周囲肝組織を含めた血流動態を高い時間的分解能で観察可能であったが，MDCTの高速撮影能により，血流動態の解析が広範に可能となり，肝内の複数の病変についても経時的な血流動態の評価が可能となった。MDCTの高速撮影能を空間分解能に重点を置けば，全肝に渡って得られた等方向ボクセルデータにより，精細なMPR（multiplanar reformation）像などの3次元像を用いた観察ができる。本稿では，われわれの施設でのMDCTを用いた動注CTの方法を紹介し，肝細胞癌のangio CTの典型的所見を概説し，MDCTの症例をいくつか供覧する。肝内転移の診断についても略説する。

* Homodynamics of Hepatocellular Carcinoma and Diagnosis of Intrahepatic Metastasis on Angio CT

1) 金沢大学大学院医学系研究科経血管診療学（〒920-8641 金沢市宝町13-1）

Presented by Medical*Online

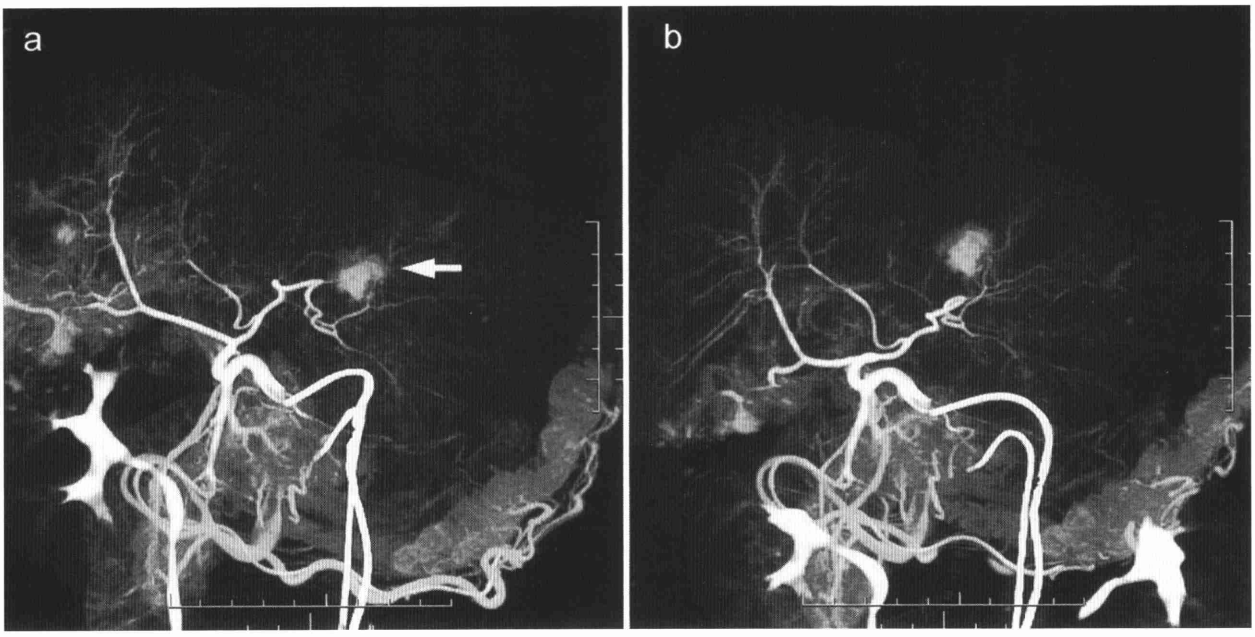

図 1　S3 肝細胞癌：CTHA の MIP 像

a：正面像，b：斜位像

肝動脈の枝は DSA に匹敵する高解像度で描出可能である。外側区域に肝細胞癌の濃染をみる（矢印）。左右方向，頭尾方向に回転させると腫瘍の栄養動脈の同定，確認が容易である。

I．MDCT を用いた angio CT

Angio CT を施行する際に，血管造影室から CT 室に患者を移動する必要がある場合，2 本の 4F のイントロデューサーシースを右大腿動脈に挿入し，2 本のカテーテルを上腸間膜動脈と総肝動脈あるいは固有肝動脈に挿入することで，CTAP，CTHA ともに施行可能である。Angio CT はマスクにて酸素を投与して行うと息止めが容易になる。CTAP は上腸間膜動脈に，血管拡張剤アルプロスタルジル 5 μg 投与後にヨード造影剤 300 mgI を毎秒 1.5〜2 m*l* 程度で注入する。注入開始後 30 秒から全肝の撮影を行う。CTHA は総肝動脈あるいは固有肝動脈から造影剤を毎秒 1〜1.5 m*l* で注入し，10 秒後から撮像を開始する。CTHA は，1 回目の撮影終了後，約 20〜30 秒の間隔を置き 2 回目の撮影を行う。CTAP，CTHA ともにデータ収集は 0.625 mm，テーブル移動 5.62 mm（ピッチ 0.562：1），回転速度 0.5 秒で撮影しており，横断像での診断用には，画像再構成は 3.75 mm 厚の 2.5 mm 間隔を用いており，3 次元画像を作成する目的で，0.625 mm 厚で 0.625 mm 間隔と 2 種類行っている。得られた画像は画像処理用のワークステーションに転送され，画像処理，観察を行うが，簡便で得られる情報が多いことから主に冠状断，矢状断など MPR 像を好んで用いている。また MIP（maximum intensity projection）法では DSA（digital subtraction angiography）に匹敵する解像度の血管解剖が得られ，左右方向や頭鼻方向に回転させると任意の方向の血管像が得られ，動脈塞栓術の際など栄養動脈の同定が容易になる（図 1）。

II．肝細胞癌の動注 CT

ヒトの肝癌は，de novo に発生する経路と，肝硬変を背景に見られる腺腫様過形成などの前癌病変，あるいは境界病変と考えられる結節を基に多段階に発生する経路が考えられている。後者では，初期には腺腫様過形成内に高分化肝細胞癌が発生，それが緩徐に増殖する。やがて高分化肝細胞癌が脱分化を示し，より低分化な癌組織が発生，高分化癌を置換，増殖し，中低分化肝癌が主体の進行肝癌となる。最初に進行肝細胞癌の angio CT の典型像を概説し，続いて境界病変から高分化肝細胞癌の angio CT について述べる。

1．進行肝細胞癌の典型像

進行肝細胞癌は，組織学的には中低分化型肝細胞癌を主体とし，動脈性に多血性であることが多く，血管造影の腫瘍濃染に一致して，CTAP では病変全体が血流欠損を示し，CTHA では周囲肝より強い濃染を見る。腫瘍を含む断面で single-level dynamic CTHA を施行すると，以下のような血流動態を見ることができる（図 2）。

①造影剤注入直後で腫瘍実質への造影剤流入が見ら

Presented by Medical*Online

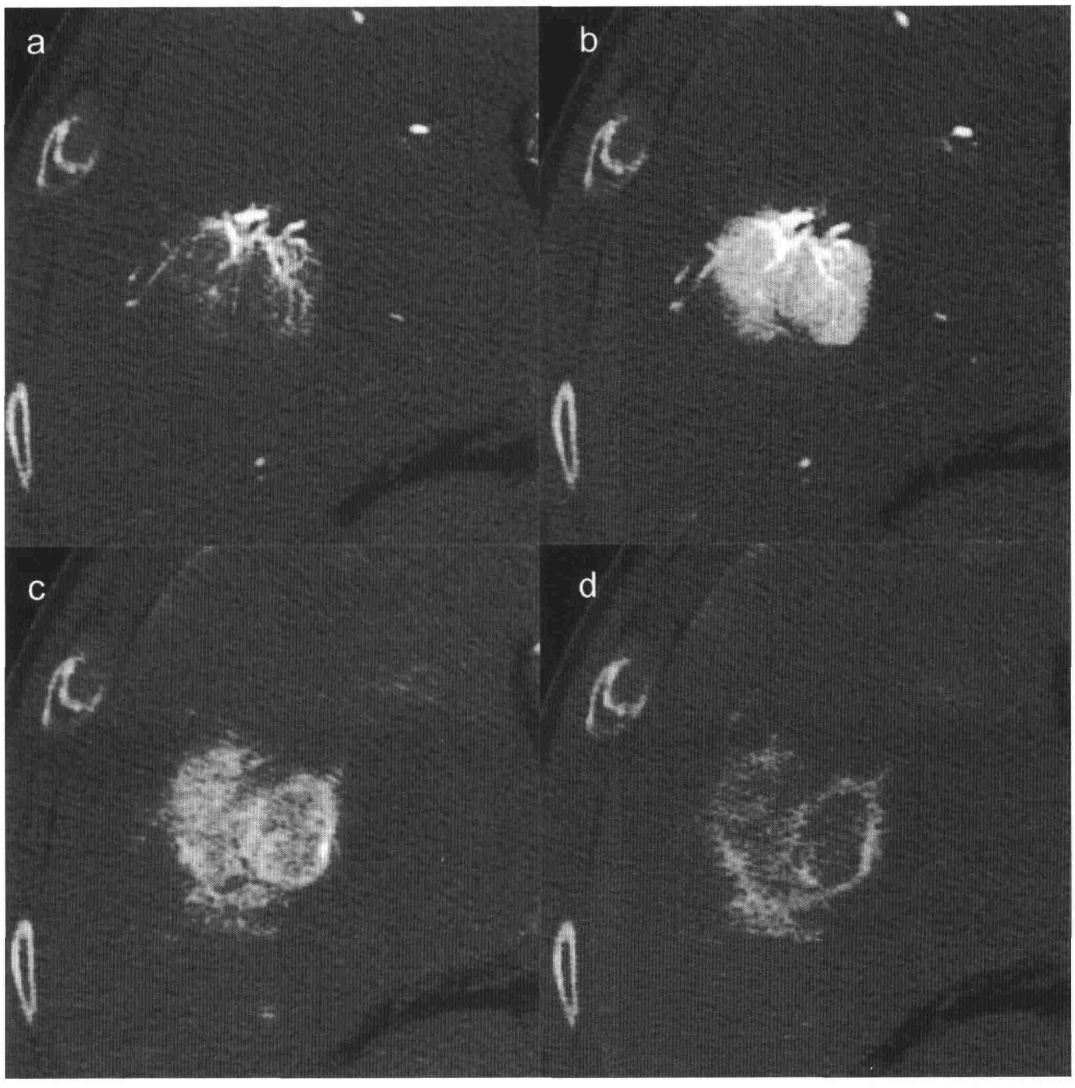

図 2 Single-level dynamic CTHA で見る多血性肝細胞癌の血流動態
腫瘍内に造影剤が流入すると（a），速やかに腫瘍全体が濃染する（b）。引き続いて腫瘍周辺の肝実質の濃染が始まり（c），腫瘍内の造影剤は消失し，周辺肝にコロナ様濃染が見られる（d）。

れる相

②引き続いて腫瘍全体が強く濃染され，辺縁が明瞭となる相

③腫瘍周辺肝実質の濃染が始まる相

④造影剤は腫瘍実質から消失し，周辺肝のコロナ様の濃染（corona enhancement）が見られる相

の 4 相である。第 4 相で見られるコロナ様濃染は被膜の有無を問わず認められ，一部に突出部を伴う。多くはこの突出部は，内部により高吸収を呈する樹枝状濃染を内包する。この樹枝状濃染は，周囲肝が濃染する直前に腫瘍の辺縁部に出現し，時間の経過とともにコロナ様濃染と等吸収になり，同定できなくなる。これらの所見から，肝動脈から腫瘍に流入した血液は，腫瘍内の血洞から周辺の末梢微小門脈枝に流入し，最終的に周辺肝類洞に還流するものと考えられる[1]。肝全体を対象にした CTHA でも早期相での腫瘍濃染，および後期相でそれに引き続いて現れる腫瘍周囲のコロナ様の濃染を評価可能である。

多血性の肝結節性病変を中低分化肝細胞癌と診断するに際して重要な点は，良性の多血性病変や多血性の偽病変の除外である。鑑別を要する良性の多血性病変には海綿状血管腫，肝細胞腺腫，限局性結節性過形成，肝紫斑病，炎症性偽腫瘍などがあげられるが，肝硬変に新たに生じた結節性病変の場合は，鑑別が問題となることは少ないが，非硬変肝に生じた場合には時には，その他，悪性の多血性病変も加えて，診断に苦慮することがある。肝硬変の場合，動脈門脈短絡（AP shunt）といった動脈性に濃染を示す偽病変の除外が問題となることが多い。Angio CT では，AP shunt はコロナ濃染を欠くことが，多血性肝細胞癌との鑑別点となる。また，angio CT での偽病変の鑑別には，他のモダリティ，特に MRI の信号強度や超音波などの直接的に，

Presented by Medical*Online

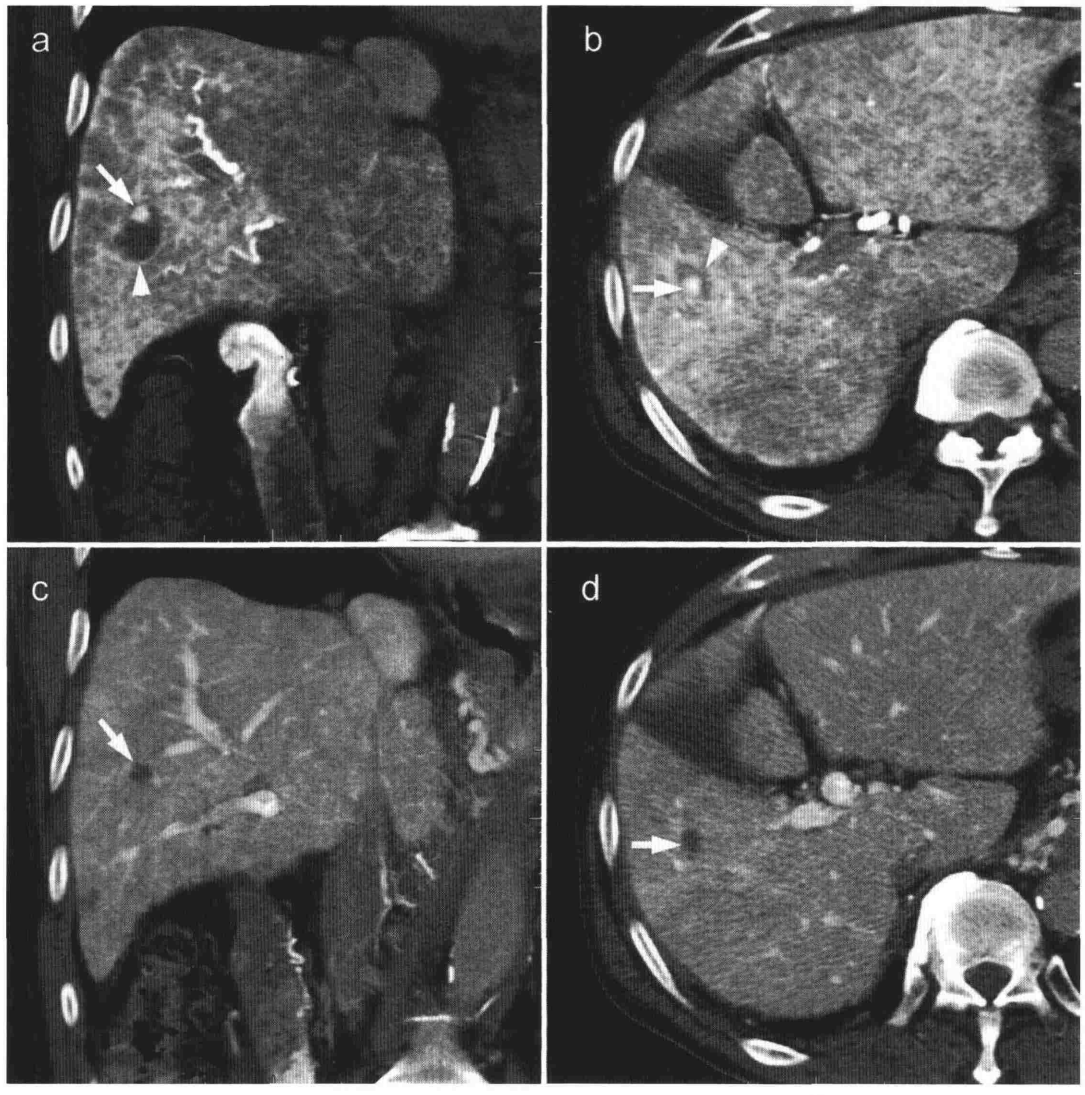

図 3　中分化肝細胞癌を内包する結節性病変の MPR 像
a：CTHA 冠状断像，b：同横断像，c：CTAP 冠状断像，d：同横断像
CTHA では結節（矢頭）は周囲肝組織より肝動脈血流が低下している。結節内の上方の一部（矢印）が濃染を示している。冠状断で結節全体（矢頭）と濃染部分（矢印）の位置関係がわかりやすい。CTAP では結節全体はほぼ門脈血流が保たれているが，CTHA の濃染部分に一致して，門脈血流欠損となっている（矢印）。中分化肝細胞癌を内包する境界病変ないしは高分化肝細胞癌と考えられる。

肝血流動態に依らない画像診断所見との比較が重要である。

2．高分化肝細胞癌の angio CT 所見

硬変肝に生じる腺腫様過形成などの前癌病変あるいは境界病変と考えられる肝細胞性結節の診断に angio CT による血流の評価が有用である。肝細胞性結節に組織学的な異形が乏しい場合，周囲肝組織と同程度の門脈血流，肝動脈血流を示し，CTAP や CTHA では検出されないことも多い。結節に異型が見られたり，細胞密度が増加してくると，門脈血流，動脈血流とも周囲肝組織より低下し始める。CTAP では，門脈血流低下を反映して軽度の低吸収域となる。CTHA では，CTAP に比べて，造影が不均一なため結節として認識することが難しい場合もあるが，やはり周囲より低吸収を示す。異型腺腫様過形成では 1/3 から半数で結節内動脈血流は周囲肝より低下する。異型が高度になると，さらに門脈血流は低下し，CTAP では結節内に明らかな低吸収域の混在が見られることがある。一方，動脈血流は，グリソン鞘を門脈や胆管と伴走する正常の動脈以外に，結節内や結節周囲に異常動脈の出現が見られ，CTHA では結節内に濃染する部分が見られるようになる（図 3）。結節が進行した肝細胞癌となった場合は，門脈血流を欠き，CTAP では結節全体が門脈血流欠損域を示し，CTHA では結節全体に明らかな濃染を示し，中低分化肝細胞癌を主体とした進行肝細胞癌の画像所見を呈する[2)]。

Presented by Medical*Online

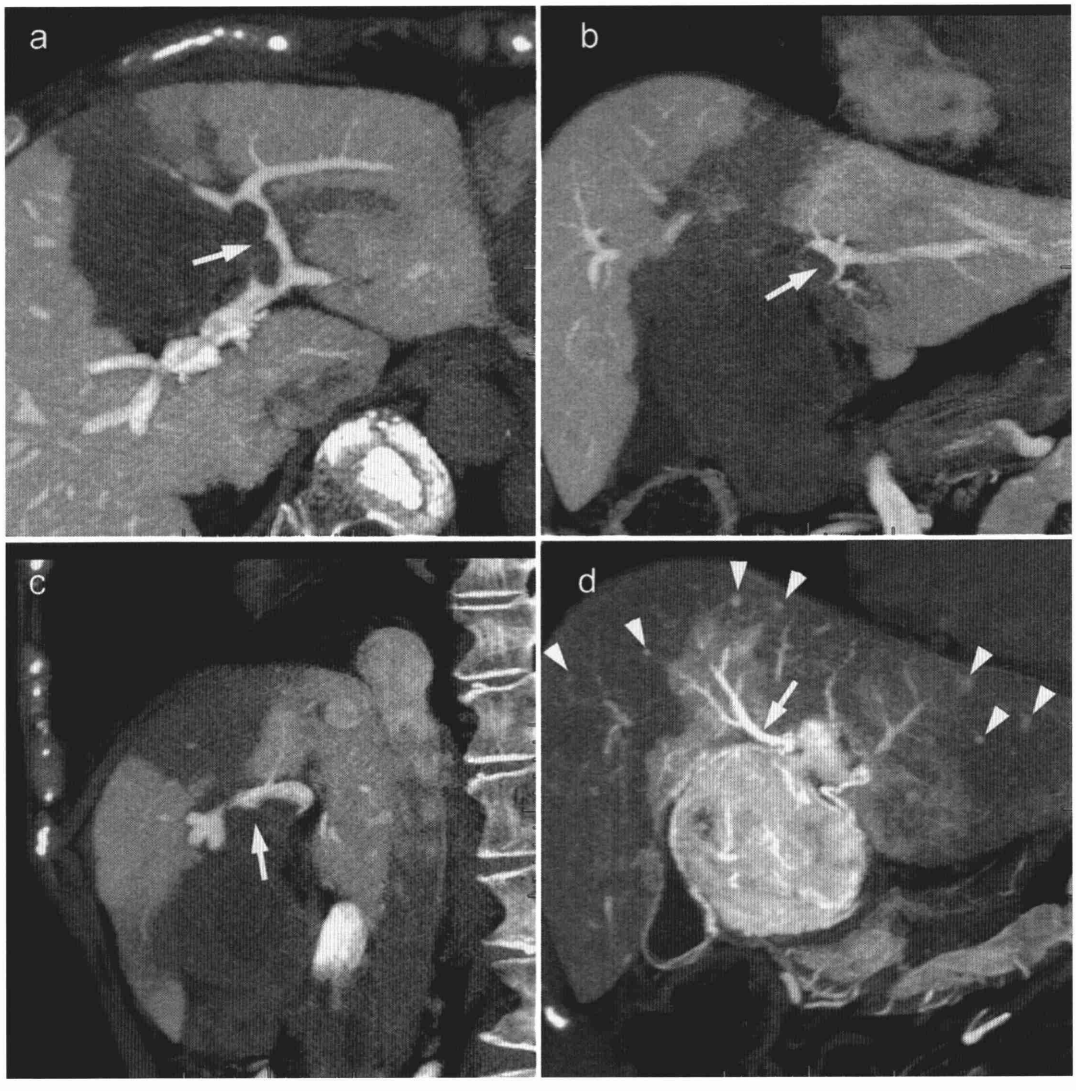

図 4　門脈腫瘍栓を伴う肝細胞癌
a：CTAP 斜横断像，b：冠状断像，c：矢状断像，d：CTHA 冠状断像
S4 に存在する主腫瘍は，P2 より末梢の門脈内に進展している。門脈枝の走行に合わせて任意の断面で評価可能である。CTHA では，腫瘍栓より末梢側で門脈枝の描出が見られ，多発する小結節状の濃染は，肝内転移を示唆する。

肝癌の中には比較的稀ではあるが，肉腫様変化を示す肝細胞癌や混合型肝癌など，臨床的に高悪性度であるにも拘わらず，中低分化肝細胞癌のような多血性の性質を示さず，乏血性の病変が存在する。高分化肝細胞癌の診断の際に，経過が把握されていないと，時に発育が緩徐な高分化肝細胞癌と見誤りそうなことがあるが，胆管癌や転移性肝癌のように CTHA の早期から結節周囲にリング状の濃染を見ることがあり，鑑別の一助となる。

III. 肝内転移か多中心発癌か，動注 CT による分析

同時性あるいは異時性に肝内に肝細胞癌の多発を見た場合に，肝内転移か多中心発癌によるものかが問題となる。原発性肝癌取扱い規約[3]には，「1．門脈腫瘍栓あるいは，これを基盤として増殖したと考えられる癌病変，2．最大の癌腫の近傍に多く，離れるに従って数が少なくなるような癌病変群，3．孤立性の癌病変でも，最大の癌腫の近傍にあり，それに比して明らかに小さく，かつ組織型がそれと同様か，分化型が低い癌病変」は，肝内転移巣と診断すると記されている。MDCT を用いて空間分解能に重点を置いたデータ収集を行うと，精細な MPR 像の作成が可能であり，任意の方向の断面で横断像と同等の分解能で観察ができる。門脈腫瘍栓の形状を詳細に観察可能であり，門脈の立体的な還流域の把握に有用である（図 4）。ただし，注意を要するのは，angio CT での病変の径は，腫瘍か

Presented by Medical*Online

らの流出血流に影響を受け，CTAP で実際の腫瘍径より大きな血流欠損域となる傾向があり，また，CTHA では，腫瘍からの流出血流が娘結節や被膜外浸潤，あるいは末梢の門脈腫瘍栓のように見えることがあり，ときに判別に苦慮することがある。やはり，これらも CTHA の 2 回目の画像と比較することにより，腫瘍濃染は消退し，コロナ様濃染の消退が遅れることで判別する。

一方，多中心発生を考える場合として，「腺腫様過形成や既存の肝構築を保つ初期の高分化肝細胞癌，さらに中分化，あるいは低分化癌組織の辺縁に高分化癌組織の存在を認める肝細胞癌」と記されている。Angio CT では，先に述べたような境界病変あるいは，高分化肝細胞癌といった乏血性の肝細胞性結節の一部に動脈性に多血性の性状を示す脱分化巣の出現した病変を認めた場合，多中心発生が示唆される[4]。MDCT での任意の断面の再構成画像を利用すると，結節内の血流動態の異なる成分の描出，把握が容易である（図 3）。

結　語

MDCT を用いた angio CT による肝血流動態の分析は基本的には従来の CT を用いたものと解釈の方法に違いはない。MDCT により得られた等方向ボクセルデータにより，任意の断面で横断像と同等の精細な画像が得られる。

参考文献

1) Ueda K, Matsui O, Kawamori Y, et al.：Hypervascular hepatocellular carcinoma：evaluation of hemodynamics with dynamic CT during hepatic arteriography. Radiology **206**：161-166, 1998.
2) Hayashi M, Matsui O, Ueda K, et al.：Correlation between the blood supply and grade of malignancy of hepatocellular nodules associated with liver cirrhosis：evaluation by CT during intraarterial injection of contrast medium. AJR **172**：969-976, 1999.
3) 日本肝癌研究会編：臨床・病理　原発性肝癌取扱い規約，第 4 版，金原出版，2001.
4) Matsumoto Y, Fujii H, Matsuda M, et al.：Multicentric occurrence of hepatocellular carcinoma：diagnosis and clinical significance. J Hepatobiliary Pancreat Surg **8**：435-440, 2001.

*　　*　　*

Presented by Medical*Online