

mRNA expression of TSH-receptor, calcitonin and thyroglobulin in medullary carcinoma of the thyroid: A study of histogenesis of mixed medullary-follicular carcinoma of the thyroid

メタデータ	言語: jpn 出版者: 公開日: 2017-12-08 キーワード (Ja): キーワード (En): 作成者: Mizukami, Yuji メールアドレス: 所属:
URL	https://doi.org/10.24517/00049261

This work is licensed under a Creative Commons Attribution-NonCommercial-ShareAlike 3.0 International License.



甲状腺髄様癌細胞におけるTSH受容体, TPOおよびサイログロブリンmRNAの発現
—甲状腺mixed medullary-follicular carcinomaの組織
発生に関する研究—

1 0 6 7 0 1 5 6

平成10年度～平成11年度科学研究費補助金基盤研究(C)(2)研究成果報告書

平成12年3月

研究代表者 水上 勇治

(金沢大学医学部保健学科)

金沢大学附属図書館



8000-89041-0

はしがき

甲状腺髄様癌は甲状腺内に分布するC-細胞が腫瘍化したもので、カルシトニン分泌を特徴とする神経内分泌性腫瘍である。この髄様癌は甲状腺濾胞細胞より発生する甲状腺乳頭癌あるいは濾胞癌とは組織発生上全く異なる腫瘍として考えられてきた。しかし近年、髄様癌の一部で免疫組織化学上、カルシトニン産生細胞以外にサイログロブリン産生細胞を混在した例が報告され、組織学的にもこれらの症例では髄様癌の組織構築の中にコロイドを充満した濾胞癌の部分が認められる。現在この様な例はmixed medullary-follicular carcinomaと総称されている。私達はこれまで、このmixed medullary-follicular carcinomaの組織発生および臨床病理学的特徴について検討を加え報告してきた（Mizukami Y. et al. Histopathology 22: 284, 1993 ; Mizukami Y. et al. Mod Pathol 9: 631, 1996）。その結果は甲状腺髄様癌細胞は神経内分泌能のみならず甲状腺濾胞細胞の性質も合わせて有している可能性を示唆するものであった。即ちmixed medullary-follicular carcinomaは、髄様癌の中で特に甲状腺濾胞細胞への分化が顕著な例と考えられた。また臨床病理学的にもmixed medullary-follicular carcinomaは男性に圧倒的に多く、通常の髄様癌に比し予後が極めて良好であることも明らかとなった。今回の私達の研究では、髄様癌細胞の濾胞細胞への分化の可能性についてさらに生化学的、遺伝子学的な検討を加え、mixed medullary-follicular carcinomaの組織発生についての解明を試みた。具体的には甲状腺濾胞細胞のkey function markerであるTSH受容体、甲状腺ペルオキシダーゼ(TPO)およびサイログロブリンの発現を甲状腺髄様癌症例を用い、免疫組織化学のほかwestern blot, in situ hybridization, northern blot法を用い、蛋白レベル、mRNAレベルで明らかとすることを試みた。今回の科学研究費による私達の試みは実験方法、手技に不備があり十分な成果を得られなかったが、今後さらに研究を継続させることにより甲状腺髄様癌の組織発生、さらに甲状腺髄様癌に対するI-131を用いた新たな治療法の確立に到達したい。

研究組織

研究代表者 : 水上勇治 (金沢大学医学部保健学科)
研究分担者 : 道岸隆敏 (金沢大学医学部核医学)

研究経費

平成10年度	1,700千円
平成11年度	1,000千円
計	2,700千円

研究発表

未発表 (平成12年度発表予定)

目次

- I. Mixed medullary-follicular carcinomaの臨床病理学的検討
- II. 材料・方法および結果
 - A. Northern blot法による解析
 - B. In situ hybridization法による解析
 - C. 免疫組織化学的解析
- III. 考察
- IV. 結語

I. Mixed medullary-follicular carcinomaの臨床病理学的検討

本症の自験例2例, 及び文献上より計14例のmixed medullary-follicular carcinomaを集計し, その結果, 本症の臨床病理学的特徴をまとめた.

- 1). 年齢は14歳~68歳, 平均34歳であった.
- 2). 14例のうち男性12例, 女性2例であった.
- 3). 2例は家族性, 12例は散発性であった.
- 4). 手術後の経過が明らかである11例のうち, 7例に再発が認められ, 4例は完全に治癒した. 本腫瘍により死亡した症例は認められなかった.

以上の結果より, mixed medullary-follicular carcinomaは通常の髄様癌に比し

- 1). 男性に多い (6:1 vs 1:1)
 - 2). より若年者に多い (平均年齢36歳 vs 44歳)
 - 3). 予后が良好である (5年生存率100% vs 78%)
- などの特徴がみられ, 通常の髄様癌とは異なる臨床病理学的性格を示唆するものであった.

自験例及び文献報告によるmixed medullary-follicular carcinomaの臨床病理学的特徴

報告者	発表年	患者の年齢	性別	遺伝型	術后経過
Hales et al	1982	44	男	散発性	3年,再発あり
Pfaltz et al.	1983	35	男	散発性	不明
Holm et al.	1985	23	男	散発性	2年,再発あり
Uribe and Fenoglio-Preiser	1985	68	女	散発性	不明
	1985	32	男	散発性	再発あり
Parker et al.	1985	51	男	散発性	1.2年,再発あり
Holm et al.	1986	33	男	散発性	2年,再発あり
Holm et al.	1987	18	男	散発性	20年,再発なし
Albores-Saavedra et al.	1990	29	男	散発性	1.3年,再発なし
	1990	36	男	散発性	2年,再発なし
Kashima et al.	1993	55	女	散発性	不明
Mizukami et al.(自験例)	1993	27	男	家族性	5年,再発あり
Kovacs et al.	1994	14	男	家族性	4年,再発あり
Mizukami et al.(自験例)	1995	44	男	散発性	2.5年,再発なし

II. 材料・方法と結果

A. Northern blot法による解析

方法

1. RNA抽出

組織を凍らせたままハンマーで碎き、5倍量のGTC溶液(4.0Mグアニジンチオシアネート(GTC); 0.1M トリシュー塩酸(pH7.5); 1% 2-メルカプトエタノール)を加え、1~2分間ポリトロンホモジェナイザーでホモジェナイズした。sodium N-lauroyl sarcosinateを0.5%になるように加えよく混合し、5,000rpm室温で10分間遠心し、この上清を5.7M塩化セシウム溶液(5.7M塩化セシウム(CsCl); 0.01M EDTA)をいれた遠心チューブの上層に界面をみださないように重層し、最上層に流動パラフィンを加え、18°C, 35,000rpmで12~20時間遠心した。チューブの底面から5mm程度のところまで液を吸い取って除去し、チューブを逆さまにして残った液を除去し、チューブの底面をRNAペレットごと切り取った。ペレットが流されないよう注意しながら70%エタノールで洗い室温で15分間風乾した。TES(10mMトリシュー塩酸(pH7.4); 5mM EDTA; 1% SDS)にRNAペレットを溶かし、3M酢酸ナトリウム(pH5.2)と100%エタノールを加え0°Cで30分以上放置した。これを15,000rpm, 4°C, 10分間遠心し、RNAをペレットにし、上清をすて、70%エタノールを加え、軽く攪拌した。これを15,000rpm, 4°C, 2分間遠心し、上清を捨て水分を取り除き室温にて10分間放置し、ペレットを風乾した。RNAは260nmにおける吸光度を測定することにより定量した。

2. RNAプロットハイブリダイゼーション解析

total RNAに10×MOPS泳動バッファー(0.4M MOPS(pH7.0); 100mM酢酸ナトリウム; 20mM EDTA), ホルムアルデヒド, ホルムアミドを加え65°Cで15分間加熱し、RNAの高次構造を変性させた。これを急冷し、軽く遠心し、ゲルローディングバッファー(50%グリセロール; 1mM EDTA(pH8.0); 0.25%プロモフェノールブルー(BPB); 0.25%キシレンシアノール(XC))を加えた後、18%のホルムアルデヒドを含む1%アガロースゲルで電気泳動した。泳動後、ゲルをエチジウムブロマイド染色液で振盪しながら25分間染色し、200mM酢酸ナトリウム(pH4.0)にてゲルの中和と脱染色を行った。ナイロンメンブランを

ゲルの上に密着させその上に濾紙，ペーパータオルをのせ1cm²あたり5g程度の重さのおもりをのせ12～15時間放置し，トランスファーした．乾燥したメンブランをラップで包み、UVトランスイルミネーターで2～5分間紫外線照射し固定した．メンブランをプレハイブリダイゼーション溶液（5×SSPE，50%ホルムアミド，5×Denhardt's solution，0.5%SDS，変性サケ精子DNA）中で65℃，1時間インキュベートした後，標識したDNAプローブを含むハイブリダイゼーション溶液中で65℃，12時間インキュベートした．インキュベート終了後，2×SSPE/0.1%SDS中，室温で10分間2回，1×SSPE/0.1%SDS中，65℃で20分間2回，0.1×SSPE/0.1%SDS中，65℃で20分間洗浄を行った後，X線フィルムを用いて感光させた．

材料

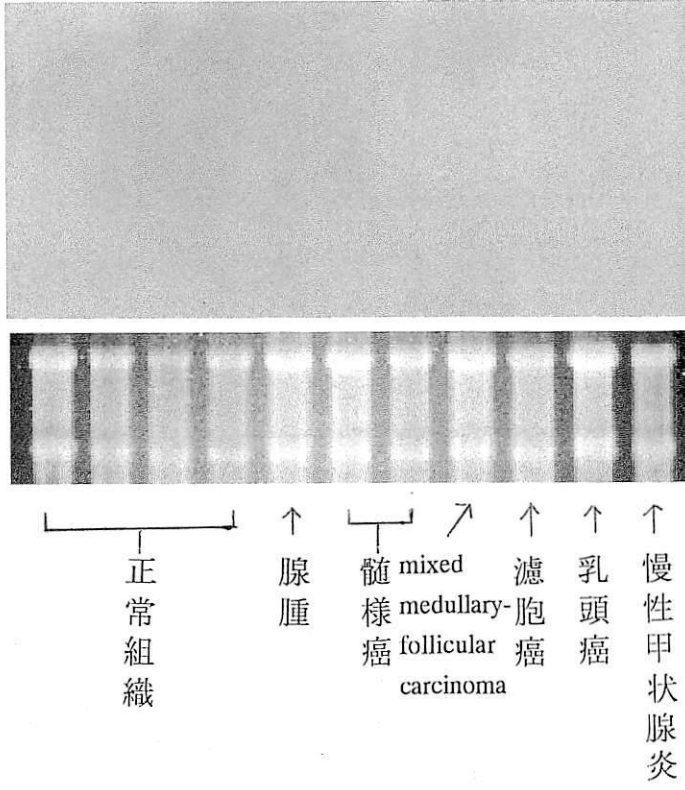
1997年から1998年にかけて金沢大学第2外科にて手術で得られた11例の甲状腺を対象とした（正常甲状腺4例，腺腫1例，髄様癌2例，mixed medullary-follicular carcinoma 1例，濾胞癌1例，乳頭癌1例，慢性甲状腺炎1例）．組織は切除後直ちに凍結して-80℃に保存された．

結果

カルシトニン遺伝子のmRNA発現

Northern blot法により検討された種々の疾患の甲状腺組織11例について，カルシトニンmRNAは検出されなかった．（図1）

图 1



B. In situ hybridization法による解析

方法

ISH法によるカルシトニン，サイログロブリンのmRNAの検索

1. ラジオアイソトープ標識リボヌクレオチドプローブの作成

プローブの作製には，あらかじめプラスミドBluescript(Stratagene,California,USA)のマルチクローニングサイトのヒトカルシトニン，サイログロブリン cDNAの翻訳領域の一部を用いた．はじめに制限酵素によるプラスミドDNAの線状化を行った．次に α -[^{35}S]UTP(>37TBq/mmol, Amersham,Buckinghamshire,UK)を使用し，線状化プラスミドDNAを鋳型としてT3RNAポリメラーゼ(Stratagene)によりアンチセンスリボヌクレオチドプローブを，また，T7RNAポリメラーゼ(東洋紡，東京)によりセンスリボヌクレオチドプローブを合成した．反応終了後，鋳型プラスミドDNAをDNアーゼ I (DNase I, 宝酒造，滋賀)で分解し，フェノール・クロロホルム抽出，エタノール・アンモニウム酢酸沈殿によりプローブを回収した．プローブの組織浸透性を上昇させるために，転写産物にRNA切断緩衝液(40mM炭酸水素ナトリウム：60mM炭酸ナトリウム=19：1)を加え60℃にて55分間反応し，プローブを約150塩基の長さに切断した．

2. 材料

手術により得られた甲状腺組織を氷冷した4%パラホルムアルデヒド溶液中にて固定した．用いた甲状腺組織の内訳は，正常甲状腺4例，腺腫1例，髄様癌1例，mixed medullary-follicular carcinoma 1例，濾胞癌1例，乳頭癌1例，慢性甲状腺炎1例，バセドー病甲状腺病1例，未分化癌1例であった．

3. プレパラート標本の作製

パラフィン包埋組織を約4 μm に薄切し，シランコートスライド(ダコ・ジャパン，京都)にのせ，37℃で2時間，45℃で4時間放置し乾燥させた．脱パラフィン処理後プローブの浸透性と反応性を高める目的で塩酸処理(0.2N塩酸，室温で20分間)を行なった．次いで，1 $\mu\text{g/ml}$ のプロテナーゼK溶液(和光純薬工業，大阪)に37℃で10分間漬し，除蛋白処理をおこなった．さらに，非特異的なプローブの吸着を防止するため，0.25%無水酢酸添0.1Mトリエタノールアミン溶液((pH8.0)に10分間漬した後，エタノール系列

で脱水，風乾した。

4. プレハイブリダイゼーション

プローブの非特異的結合を阻止するため，プレハイブリダイゼーション溶液（50%ホルムアルデヒド；0.3M塩化ナトリウム；20mMトリス塩酸，pH7.5；2.5mMエチレンジアミン四酢酸二水素ナトリウム；10mM ジチオストレイトール；0.5ml/ml大腸菌トランスファーRNA；0.02%フィコール；0.02%ポリビニルピロリドン；0.02%ウシ血清アルブミン）をプレパラート標本切片上に滴下した後，50%ホルムアルデヒド/0.3M塩化ナトリウムで飽和したモイストチャンバー中で室温に一晩インキュベーションした。

5. ハイブリダイゼーション

上述のプレハイブリダイゼーション液に， 2×10^5 cpm/ μ lとなるように 35 S 標識RNAプローブを加え，80°Cで3分間加熱後，水中で急冷した。これに硫酸デキストランナトリウムを最終濃度が10%となるように加えてハイブリダイゼーション液とした。切片にハイブリダイゼーション液を滴下し，50°Cに加熱したモイストチャンバー中で20時間インキュベーションした。

6. ハイブリッドのオートラジオグラフィによる検出

ハイブリダイゼーション終了後，プレパラート標本を50°Cに加熱した50%ホルムアルデヒド加2×SSC(1×SSC, 0.15M塩化ナトリウム/0.015Mクエン酸ナトリウム，pH7.0/10mMエチレンジアミン四酢酸二水素ナトリウム溶液中)に入れ，1時間洗浄した。次に20 μ g/mlになるようにRNaseA(Sigma)を加えた0.5M塩化ナトリウム/10mMトリス塩酸(pH8.0)溶液中で37°C，30分間のRNアーゼ処理を行った。その後，50°Cに加熱した2×SSC，0.5×SSC，0.1×SSC溶液にて，順次組織を洗浄した。脱水，風乾の後，完全暗室内で，プレパラート標本に写真乳剤(Konica autoradiographic emulsion type NR-M2，コニカ，東京)を塗布し，風乾した。プレパラート標本をシリカゲルを入れた遮光箱に並べ4°Cにて2ヶ月から3ヶ月露出後，現像した。その後ヘマトキシリン・エオジン染色で後染色し，脱水，封入した。標本は明視野と暗視野の切り替え可能な顕微鏡(Nikon SMZ-U，ニコン，大阪)を使って検鏡した。

結果

カルシトニン、サイログロブリンmRNAの陽性シグナルは基本的に濾胞細胞の細胞質にびまん性に認められ、陽性シグナルの細胞内局在性は明らかではなかった。正常甲状腺では濾胞細胞が極めて扁平化しており、サイログロブリン (TG) の陽性シグナルの同定は困難であったが、一般的に軽度の陽性シグナルを認めた。TGの腺腫濾胞細胞での陽性シグナルは一般的に明瞭で正常に比し陽性度は高い。一般的に大型の腺腫濾胞細胞ほど強いシグナルを示す傾向がみられた。好酸性細胞のTGシグナルは減弱していた。バセドー病甲状腺の濾胞細胞のTGシグナルは全体的に中等度～高度であった。同一切片内組織内の甲状腺濾胞細胞の増殖に応じてシグナルの強度に差異がみられ、一般的に増殖が強く濾胞細胞が増高する程、シグナルは増強する傾向がみられた。甲状腺乳頭癌におけるTGシグナル強度は腺腫とほぼ同等であり、正常甲状腺に比し増強していたが、バセドー病甲状腺濾胞細胞に比し、明らかにシグナル強度は低い。慢性甲状腺炎では濾胞細胞の変化が多彩であり、これに対応してTGmRNAシグナル強度も多彩であった。しかし全体的にシグナル強度は乳頭癌、腺腫に比し弱い傾向がみられた。未分化癌の例ではTG陽性シグナルは腫瘍細胞に検出されなかった。髄様癌では癌組織中に残存した濾胞細胞のみTGシグナル陽性であった。明らかな髄様癌細胞 (C cell) にはTGシグナルは検出されなかった。Mixed medullary-follicular carcinomaでも髄様癌と同様の所見であり、明らかな濾胞構造を示す部分のみTGシグナル陽性であり、髄様癌の部分はTGシグナル陰性であった。

一方、カルシトニン(CT)mRNAシグナルは正常甲状腺では殆ど検出されなかった。これは標本作成部がC cell領域より採取されなかったためと考えられる。腺腫や癌では腫瘍細胞間に極く少数のCTシグナル陽性細胞が認められたが、これらの細胞は形態学的に正常存在するC cellを検出したものと考えられる。バセドー病でも同様であった。髄様癌やmixed medullary-follicular carcinomaでは腫瘍細胞の大部分はCTシグナル陽性であった。mixed medullary-follicular carcinomaの濾胞癌の成分ではCTシグナルの発現は明らかでなかった。

C. 免疫組織化学的解析

材料

手術時に得られた人甲状腺組織で、その内訳は、正常甲状腺4例、腺腫1例、髄様癌2例、mixed medullary-follicular carcinoma 1例、濾胞癌1例、乳頭癌1例、慢性甲状腺炎1例、バセドー病甲状腺病1例、未分化癌1例であった。

方法

- 1) 甲状腺組織を10%中性緩衝ホルマリンにて固定
- 2) パラフィン包埋後、5 μ mに薄切
- 3) 脱パラフィン後、抗人カルシトニン、抗サイログロブリン抗体と60分間室温で反応
- 4) ペルオキシダーゼ標識Avidin-Biotin kitを用い免疫染色
- 5) DABを用い発色

抗体

抗人カルシトニン(A0251, DAKO), 抗サイログロブリン(AB910, CHEMICON)

使用濃度

抗人カルシトニンは1:2000, 抗サイログロブリンは1:2000にて使用した。

結果

カルシトニン、サイログロブリンの免疫組織化学的所見は基本的に in situ hybridizationと同様であった。しかし一般的に免疫組織化学の方が染色性がよく、陽性所見が確実に観察された。

カルシトニン(CT)、サイログロブリン(TG)は基本的に濾胞細胞の細胞質にびまん性に認められた。正常甲状腺では、TGは軽度の陽性所見を示した。TGの腺腫濾胞細胞での染色性は一般的に正常甲状腺に比し高い。好酸性細胞のTG染色性は減弱していた。バセドー病甲状腺の濾胞細胞のTG染色性は全体的に中等度-高度であった。甲状腺乳頭癌におけるTG染色性は腺腫とほぼ同等であり、正常甲状腺に比し増強していたが、バセドー病甲状腺濾胞細胞に比し、明らかに低い。慢性甲状腺炎では濾胞細胞の変化が多彩であり、これに対応してTG染色性も多彩であった。しかし全体的に染色性は乳頭癌、腺腫に比し弱い傾向がみられた。未分化癌の例ではTGは腫瘍細胞に認められなかった。髄様癌では癌組

織中に残存した濾胞細胞のみTG陽性であった。明らかな髄様癌細胞(C cell)にはTGは認められなかった。Mixed medullary-follicular carcinomaでも髄様癌と同様の所見であり、明らかな濾胞構造を示す部分のみTG陽性であり、髄様癌の部分はTG陰性であった。

一方、カルシトニン(CT)は正常甲状腺では濾胞間に少数のCT陽性細胞が認められた。腺腫や癌でも腫瘍細胞間に極く少数のCT陽性細胞が認められたが、これらの細胞は腫瘍内に残存する正常のC cellと考えられた。バセドー病でも同様であった。髄様癌やmixed medullary-follicular carcinomaでは腫瘍細胞の大部分はCT陽性であった。Mixed medullary-follicular carcinomaの濾胞癌の成分ではCTの発現は明らかでなかった。

Ⅲ. 考察

今回の私達の研究ではカルシトニン、サイログロブリンcDNAを用い、従来の免疫組織化学的検査方法の他にnorthern blot, in situ hybridization法を用いることにより定量的、形態学的にmRNAレベルでの検討をおこない、mixed medullary-follicular carcinomaの組織発生を明らかにすることを試みた。Northern blot法ではカルシトニン、サイログロブリンの各腫瘍組織での発現を検出出来なかった。その原因については不明であるが、甲状腺組織よりのRNAの抽出過程に問題があった可能性が高いものと考えられた。今後さらに抽出法を改善して、検討を進めたい。一方、in situ hybridizationでは免疫組織化学の結果を補強する結果が得られた。即ちmixed medullary-follicular carcinomaではカルシトニン、サイログロブリンmRNAが同一腫瘍で発現していることが確認された。しかし予想していた様にmixed medullary-follicular carcinomaでカルシトニンmRNA発現細胞に同時にサイログロブリンmRNAの発現が認められること、あるいは反対に、サイログロブリンmRNA発現細胞にカルシトニンmRNAの同時発現の所見は認められず、本腫瘍における腫瘍細胞がカルシトニンmRNAとサイログロブリンmRNA同時に発現し、このことが本腫瘍の組織発生、および生物学的特性であるとする仮説（私達が提唱する）の証明は残念ながら出来なかった。この点についてはin situ hybridizationや免疫組織化学などの形態学的手法のみでは感度等の限界もあり、初めに検討したnorthern blotを用いた生化学的方法により定量的に検討した法がよいものと考えられる。今回の研究で、RNA抽出操作に不備があったため、northern blotによる検討ができなかったことは残念であり、今後手技の確立とさらに検討症例数を増やして追求していきたい。

IV. 結語

1. 本症の自験例 2 例, 及び文献上より計 14 例の mixed medullary-follicular carcinoma を集計し, その結果, 本症の臨床病理学的特徴をまとめた. 1). 年齢は 14 歳~68 歳, 平均 34 歳であった. 2). 14 例のうち男性 12 例, 女性 2 例であった. 3). 2 例は家族性, 12 例は散発性であった. 4). 手術後の経過が明らかである 11 例のうち, 7 例に再発が認められ, 4 例は完全に治癒した. 本腫瘍により死亡した症例は認められなかった.

以上の結果より, mixed medullary-follicular carcinoma は通常の髄様癌に比し

1). 男性に多い (6:1 vs 1:1). 2). より若年者に多い (平均年齢 36 歳 vs 44 歳). 3). 予後が良好である (5 年生存率 100% vs 78%). などの特徴がみられ, 通常の髄様癌とは異なる臨床病理学的性格を示唆するものであった.

2. 髄様癌, mixed medullary-follicular carcinoma および種々の疾患の人甲状腺組織を用い, カルシトニン, サイログロブリン mRNA 発現, 蛋白発現を northern blot 法, in situ hybridization 法, 免疫組織化学法を用い検討した.

3. Northern blot 法については甲状腺組織よりの RNA 抽出に不備があり, このためカルシトニン, サイログロブリン mRNA の定量的観察が出来なかった. しかし in situ hybridization 法, 免疫組織化学法についてはほぼ一致した結果が得られた.

4. In situ hybridization 法, 免疫組織化学法ともに, mixed medullary-follicular carcinoma では髄様癌部にカルシトニン mRNA, 蛋白共に発現しており, 一方濾胞癌の部分ではサイログロブリン mRNA, 蛋白共に発現していた.

5. しかし, mixed medullary-follicular carcinoma の腫瘍細胞において, カルシトニン, サイログロブリン mRNA, 蛋白は同一細胞において同時の発現は認められなかった.

6. 甲状腺髄様癌, 甲状腺腺腫, 乳頭癌等においても腫瘍細胞にカルシトニン, サイログロブリン mRNA, 蛋白レベルとも同時発現は観察されなかった.