

# A case of complex cardiac anomalies with high pulmonary blood flow treated successfully by PDA banding

メタデータ	言語: jpn 出版者: 公開日: 2018-05-18 キーワード (Ja): キーワード (En): 作成者: メールアドレス: 所属:
URL	<a href="https://doi.org/10.24517/00050776">https://doi.org/10.24517/00050776</a>

This work is licensed under a Creative Commons Attribution-NonCommercial-ShareAlike 3.0 International License.



## 症例

## PDA Banding により救命しえた高肺血流 複雑心奇形の 1 例

松本 康 川筋道雄 渡辺 剛 岩 喬\*

はじめに 高肺血流により心不全をきたした先天性心疾患症例に対し、根治手術が不可能な場合、肺動脈絞扼術を行うことで症状を改善させる。今回、われわれは、巨大な PDA による高肺血流から重症呼吸不全に陥った複雑心奇形症例に対し PDA 絞扼術を施行し、救命しえたので、若干の文献的考察を含めて報告する。

## 症 例

症 例 3 ヶ月, 男児.

主 訴: 呼吸困難.

家族歴: 特記すべきことはない.

既往歴: 出生時に口唇裂を認めた.

現病歴: 満期正常分娩で、出生時に心雑音を聴取したが、チアノーゼは認めなかった。生後 18 日目に呼吸困難が出現、小児科入院となった。入院後 38 日目に呼吸不全となり、気管内挿管および人工呼吸器による管理となった。入院後 41 日目に気管内挿管のまま心臓カテーテル検査を施行し、共通房室弁孔、大血管転位、肺動脈閉鎖、PDA と診断された。そして、姑息的手術を目的に当科に転科となった。

入院時現症: 体重 3,200 g。前胸部全面で連続性雑音を聴取した。鎖骨中線上で肝を 2 横指触知した。

入院時検査: 胸部 X 線写真では、心拡大と肺血流の増加、および左上葉の無気肺を認めた。心電図では  $V_{1,2}$  で R 波の増高を認めた。血液像で Howell-Jolly 小体を認め、腹部超音波検査で無脾症と診断された。

心カテーテルおよび造影所見: 肺動脈閉鎖、PDA、大血管転位、共通房室弁孔、左上大静脈遺残の所見を認めた (図 1)。PDA は直径 9 mm で下行大動脈と同径であった (図 2)。肺動脈圧は 44/26 (平均 32) mmHg と上

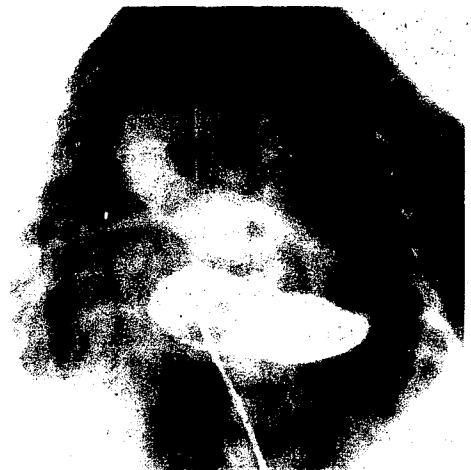

図 1. 心カテーテル検査所見  
肺動脈閉鎖, PDA, TGA, 共通房室弁孔の所見であった。

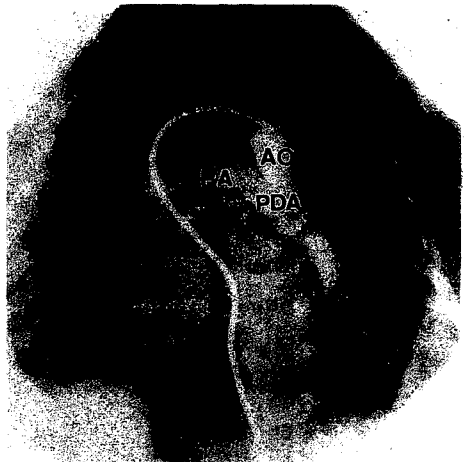

図 2. 心カテーテル検査所見  
下行大動脈と同径の約 9 mm の PDA を認めた。

\* Y. Matumoto, M. Kawasuji (講師) G. Watanabe, T. Iwa (教授): 金沢大学第一外科.

昇がみられた。PDA による著明な左-右シャントがあるために肺動脈閉鎖症にもかかわらず、肺体血流比は 1.63 と高値を示した。以上より、本例は PDA 依存性心疾患でありながら巨大な PDA のために高肺血流となり、心不全、呼吸不全を生じたものと診断した。

根治手術は不可能であり、姑息手術の適応と考えられた。術式として、1) PDA を結紮して新たにシャントを作成する術式と、2) PDA を直接絞扼する術式が考えられたが、手術中のリスクを考慮し、後者を選択した。

手術所見：左第4肋間にて開胸し、動脈管を露出した。動脈管は直径 9 mm で、下行大動脈と同径であった。テフロンテープによる PDA 絞扼術を行った。

絞扼の程度は動脈血酸素分圧 (PaO<sub>2</sub>) を指標とし、50 mmHg を目標に絞扼径の調節を行った。吸入酸素濃度 (FIO<sub>2</sub>) を 0.5 とした上で絞扼径を 6.0 mm, 6.5 mm, 7.0 mm と変化させ、PaO<sub>2</sub> を測定した。絞扼径 7.0 mm で PaO<sub>2</sub> 50 mmHg, 動脈血酸素飽和度 (SO<sub>2</sub>) 71% を得ることができたため (表 1), 絞扼径を 7.0 mm にして手術を終了した (図 3)。

術後経過：術後経過は良好で、第5病日には人工呼吸器から離脱することができた。室内空気下で、PaO<sub>2</sub> 45 mmHg, PaCO<sub>2</sub> 42 mmHg であった (表 1)。

### 考 察

PDA 依存性心疾患は肺血流低下をきたすことが多く姑息的シャント手術がばしば行われる。しかし、本症例は

PDA 依存性心疾患でありながら、PDA による著明な肺血流のために、心不全を認めた。心不全の改善には PDA の絞扼により左-右シャント量を減らす必要があったが、絞扼の程度が強いと呼吸不全のためチアノーゼを生じ突然死する危険があった。

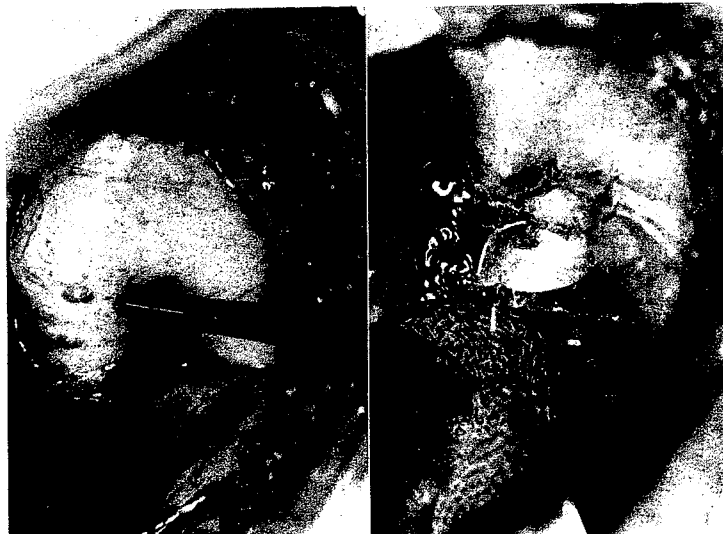
Earle らは本例と同様の PDA 依存性先天性心疾患の 2 症例に対し、PDA 絞扼術を行い適正な肺血流を得ることができたと報告している<sup>1)</sup>。

われわれの症例では術式を選択するに当たり、PDA の結紮切離を行った上で Blalock-Taussig シャント (以下 B-T シャント) を行うか、PDA banding を選択するかを検討した。前者の場合、本例では解剖学的に左肺動脈には適切なシャント部位がなく、右肺動脈への B-T シャントを作製できても十分な血流が得られない可能性があること、Waterston 法を行った場合、血流調節がむずかしいことなどの問題があった。一方、PDA banding

表 1. 術中 banding 径とガス分析の推移

	術前	術 中				術 後 (室内空気)
PDA 径	9 mm	6 mm	6.5 mm	7 mm	7 mm	
PaO <sub>2</sub> (mmHg)	73.1	25.3	38.0	51.7	45.0	
PaCO <sub>2</sub> (mmHg)	25.8	36.2	30.7	28.4	42.0	
SO <sub>2</sub> (%)	89	48	56	71	68	

最終的に絞扼径が 7 mm になるように調節し、室内空気では Po<sub>2</sub> 45 mmHg, Pco<sub>2</sub> 42 mmHg と良好であった。



a. 巨大 PDA

b. Banding 終了後

図 3. 術中所見

は、手技が簡便で、術後の肺血流の程度を PDA 絞扼の程度により調節できる利点があるため、これを選択した。

先天性心疾患における肺高血圧症に対して肺動脈絞扼術の絞扼径の基準としては、Trusler ら<sup>2)</sup>の基準や、心臓の耐えられる限界近くまで絞扼する方法<sup>3)</sup>、Albus ら<sup>4)</sup>の報告のように体重を基準として絞扼径を定める方法、などがある。本症例では、Albus らの肺動脈絞扼術の基準で PDA を絞扼した場合、PDA 外周は 27.2 mm、外径は 8.7 mm となり PDA 絞扼は殆どできないことになる。肺動脈絞扼術の基準では適正な肺血流が得られないと考え、PDA 絞扼の指標として PaO<sub>2</sub> の値を選択した。すなわち、術後の室内空気下での PaO<sub>2</sub> が、約 40 mmHg 前後になるように予想し、術中の FIO<sub>2</sub> が 0.5 の時の PaO<sub>2</sub> が 50 mmHg になるように PDA を絞扼した。この結果、術後 PO<sub>2</sub> は 42 mmHg となり、経過は良好であった。

Earle らは PDA 絞扼の程度に関して、SO<sub>2</sub> 60~70% を指標としている<sup>1)</sup>が、著者らは PaO<sub>2</sub> 50 mmHg を指標とし良好な結果を得た。このとき SO<sub>2</sub> と PaO<sub>2</sub> とは、ほぼ直線関係を有することから、Earle らと同様、著者らの用いた指標は PDA 絞扼の基準として適当と考える。

本法の問題点として、成長に伴う PDA 径の相対的縮小により、肺血流が減少することが予想されるが、そのさいには再手術により PDA 絞扼径を緩めたり、新たなシャント術を追加したりすることにより血流を増やすことができる。

PDA 依存性心疾患における高肺血流のための心不全症例に対して、姑息的救命手段としての PDA banding は有効であると考えられる。

おわりに PDA 依存性複雑心奇形において著明な高肺血流のために生じた心不全に対して PDA banding を行い良好な結果を得た 1 例を報告した。

#### 文 献

- 1) Earle, G.F. et al. : Banding of patent ductus arteriosus for palliation of cyanotic congenital heart disease Am. Heart J. 108 : 173, 1984.
- 2) Trusler, G.A. et al. : A method of banding the pulmonary artery for large isolated ventricular septal defect with and without transposition of the great arteries. Ann. Thorac. Surg. 13 : 351, 1972.
- 3) 岩 喬ほか : 肺動脈絞扼術. 胸部外科 18 : 756, 1965.
- 4) Albus, R.A. et al. : Pulmonary artery banding. J. Thorac. Cardiovasc. Surg. 88 : 645, 1984.

#### Summary

### A Patient with Complex Cardiac Anomalies Showing High Pulmonary Blood Flow Who Was Treated Successfully by PDA Banding

Y. Matsumoto et al.

(The First Department of Surgery, Kanazawa University School of Medicine)

A patient with complex cardiac anomalies who developed severe respiratory insufficiency due to high pulmonary blood flow from a giant PDA was treated successfully by PDA banding. PDA-dependent heart disease causes a reduction in pulmonary blood flow in many patients and is often treated by palliative shunt operation. Although the present patient had PDA-dependent heart disease, heart failure occurred due to increased pulmonary blood flow through PDA and required surgical treatment. We performed PDA banding, because it is technically simple and allows adjustment of the postoperative pulmonary blood flow according to the degree of constriction. The degree of constriction was determined according to the PaO<sub>2</sub> value. SO<sub>2</sub> levels of 60-70% have been used as an index of the extent of banding, but PaO<sub>2</sub> is considered to be equally appropriate.