

Cryosurgical treatment of atrial tachyarrhythmia with atrial flutter

メタデータ	言語: jpn 出版者: 公開日: 2018-05-18 キーワード (Ja): キーワード (En): 作成者: メールアドレス: 所属:
URL	https://doi.org/10.24517/00050778

This work is licensed under a Creative Commons Attribution-NonCommercial-ShareAlike 3.0 International License.



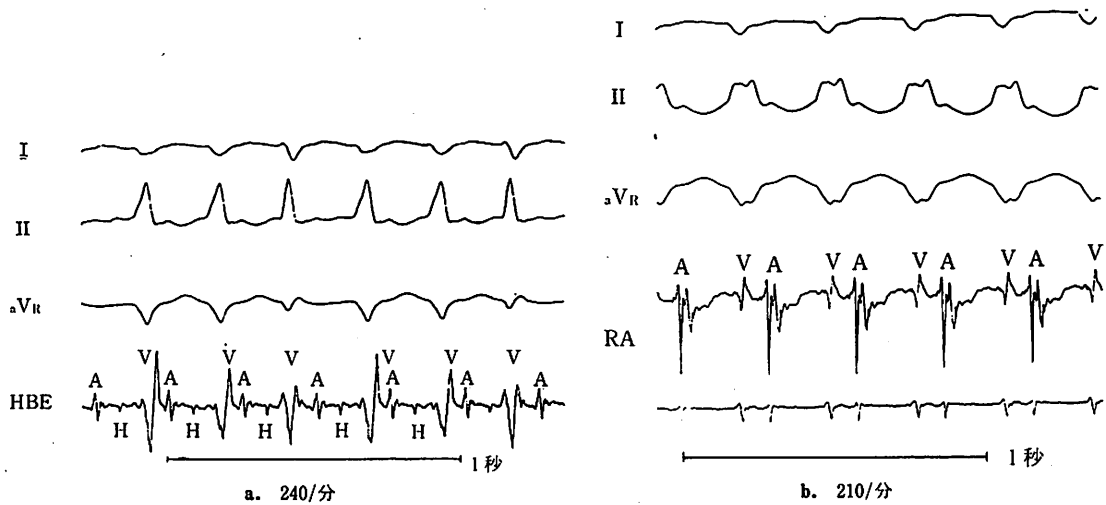
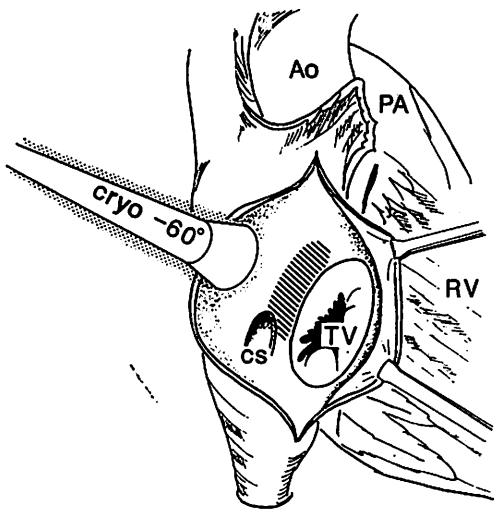


図 2. 症例 1, wide QRS を示す頻拍の電気生理学検査所見
1:1 伝導の心房粗動性頻拍であることが示された。



Ao: 大動脈, PA: 肺動脈, RV: 右心室, TV: 三尖弁, CS: 冠静脈洞, cryo: 冷凍凝固用プローブ

図 3.

体外循環心拍動下に、斜線の部分に冷凍凝固を行った。

拍を示す。電気生理学的検討では頻拍は心房粗動の 1:1 伝導であることが示された (図 5)。

1986年10月3日手術を施行した。体外循環下の発作誘発は可能であり、拍動下の心内膜マッピングで冠静脈洞開口部付近に最早期興奮部位を認めた。同部に冷凍凝固を施行したが心房粗動性頻拍は消失しないため、房室結節および His 束周囲に房室ブロックが起ころぬよう冷凍凝固を施行したところ、心房粗動の心拍数減少が得

られた。さらに残存する心房粗動に対し高周波誘導型ペースメーカー (Atricon) 移植を行い手術を終了した。術後心房粗動発作は減少し、発作時心拍数は 2:1 伝導の 120/分に低下した。術後の電気生理学検査では右心房の高頻度刺激でも、頻拍の誘発は不可能であった (図 6)。

II. 考 察

当教室では WPW 症候群および異所性心房性頻拍症に対し積極的に外科治療を行い良好な成績を納めてきた¹⁻³⁾。しかしいわゆる発作性上室性頻拍症の中には、房室結節性回帰性頻拍症や心房粗動性頻拍症など電気生理学検査の進歩した現在においてもその明確なメカニズムや、外科治療が確立されていない領域が存在する。

心房粗動の機序としては ectopic focus 説⁶⁾, circus movement 説⁷⁾があるが、その維持機構としては現在では後者が有力となっている。さらに最近では circus movement の経路が解剖学的に規定された anatomical obstacle を有する circus movement 説⁸⁾と、有しない leading circle 説⁹⁾がありそれぞれ実験理論的および臨床電気生理学的根拠をもつ。とくに前者の anatomical obstacles としては、上下大静脈開口部を取り巻く輪状構造をとる、いわゆる結節間伝導路を回路の一部に含むもの⁸⁾、三尖弁輪部¹⁰⁾を巡回する回路などが報告されている。

開心術に起因した心房粗動としては大血管転換症に対する Mustard 手術後に高頻度に心房粗動が発生するこ

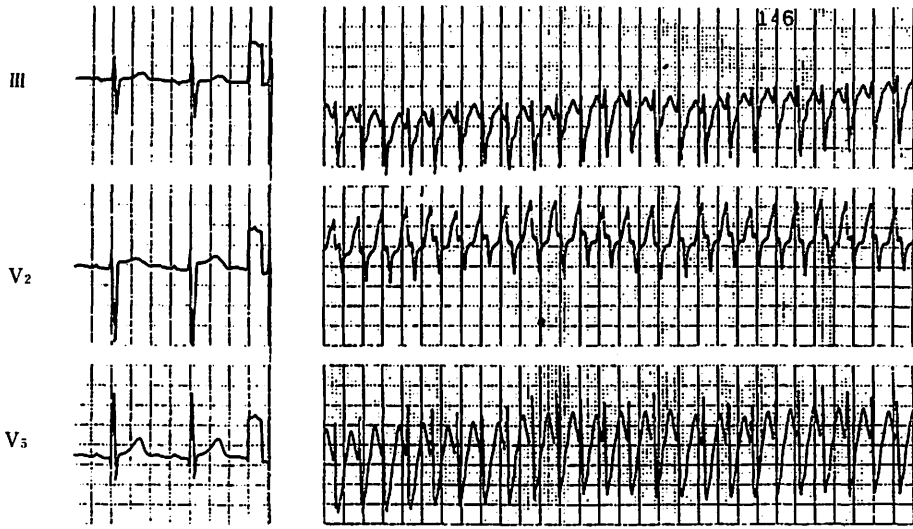


図 4. 症例 2, 術前洞調律時, および wide QRS を有する 240/分の頻拍

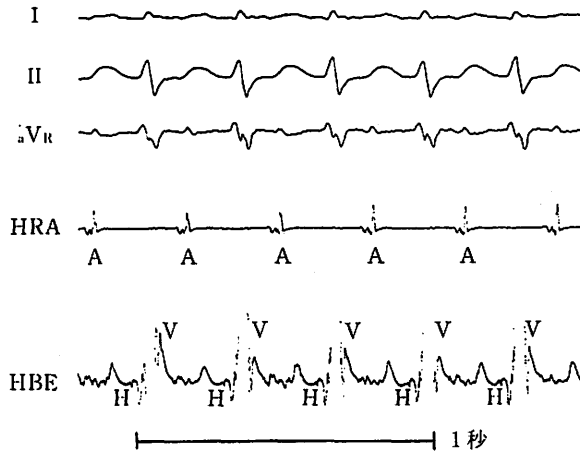


図 5. 症例 2, 頻拍時の電気生理学検査所見

II 誘導で陽性心房粗動波を, また V 波に先行する A および H 波を認め 1:1 伝導の心房粗動性頻拍であることが示された。

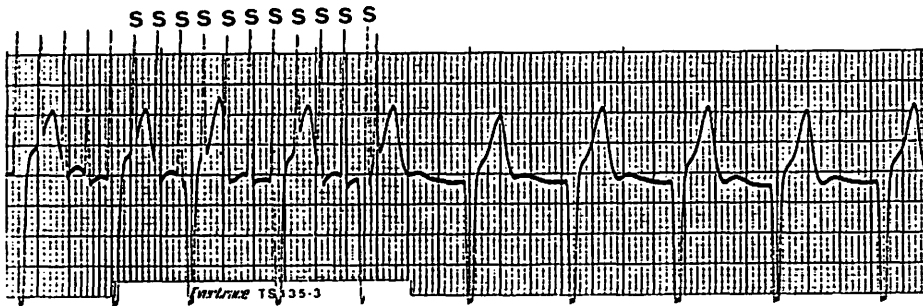


図 6. 症例 2

術後に行った心房高頻度刺激 (S) によっても頻拍の誘発は不可能であった。

とが知られている¹¹⁾。また Waldo らは開心術後に発生した心房粗動症例の電気生理学的検討から、左心房下方より Bachmann 束を介し前上方へ向う心房粗動を報告している¹²⁾。われわれの症例 1 においては、その発生機序として第 1 回目の心室中隔欠損症閉鎖術の操作 (右心房の横切開) によって後結節間路の一部が障害を受け slow pathway となり、macro reentry 回路が形成されたものと考えられた。人工心肺装着後は頻拍の誘発が困難となったため、心内膜マッピングで確認はできなかったが、心電図上認められる II, III, aVF での粗動波の極性が陽性であり、心房粗動は心房中隔を下降し右心房外側を上行する、いわゆる uncommon type¹³⁾ であり、想定される旋回路の傍証と思われた。症例 2 は心電図上症例 1 と同様に uncommon type を示していたが、術中心内マッピングで冠静脈洞内、房室結節近傍の心房中隔に最早期興奮部位が認められ、同様の心房内興奮伝導が示唆された。

従来 WPW 以外の発作性上室性頻拍症に対しては、頻拍の停止を第一義的に、His 束切断+心室ペースメーカー移植術が行われてきた⁴⁾。しかし刺激伝導路の伝導を温存し頻拍を制御する、房室結節への直達手術が Ross¹⁴⁾ らにより行われた。彼らは房室結節回帰性頻拍症に対し、Koch の三角を剝離し、房室結節を周囲組織から隔離することにより房室ブロックの発生なく頻拍を根治させた。Cox¹⁵⁾ らは房室結節回帰性頻拍症に対し房室結節周囲に冷凍凝固を行うことによって回帰性頻拍症の根治に成功している。同グループの Holman ら¹⁶⁾ の基礎実験によれば房室結節周囲に小径のプロローベを用いて 9 個の小冷凍凝固巣を形成することにより、房室ブロックをきたすことなしに房室結節の伝導時間の有意な延長が得られるとし、WPW 症候群以外の上室性頻拍に対する応用の可能性を示唆した。

冷凍凝固法の利点は刺激伝導系へ応用した場合、その電気生理的变化がある程度までは可逆性であることである。この特性を応用して、われわれは房室結節周辺に副伝導路を有する WPW 症候群において、同部の冷凍凝固により房室ブロック作成なしに (クライオサーマルマッピング) 副刺激伝導路切断に良好な成績を得てきた^{17,18)}。冷凍凝固法を房室結節およびその周囲へ応用したが、心筋血流のある体外循環心拍動下では房室ブロックなしに房室結節への伝導低下を起こしうることが示された。

今回のわれわれの 2 症例ともに房室結節伝導性の低下による頻拍制御に成功したことから、体外循環心拍動下

の房室結節、His 束周囲の冷凍凝固法は、薬剤抵抗性の心房粗動性頻拍に対し侵襲が少なくきわめてよい方法であると思われる。

文 献

- 1) Iwa, T., Mitui, T., Misaki, T. et al.: Radical surgical cure of Wolff-Parkinson-White syndrome: The Kanazawa experience. *J. Thorac. Cardiovasc. Surg.* 91: 225, 1986.
- 2) 市橋 匠, 岩 喬, 三崎拓郎ほか: 左房調律性頻拍の外科的根治. *心臓* 15: 789, 1983.
- 3) 三崎拓郎, 向井恵一, 岩 喬: WPW 症候群に対する新しい手術手技. *臨胸外* 6: 410, 1986.
- 4) Sealy, W.C., Gallagher, J.J., Kasell, J.: His bundle interruption for control of inappropriate ventricular responses to atrial arrhythmias. *Ann. Thorac. Surg.* 32: 429, 1981.
- 5) 松永康弘, 三崎拓郎, 大池恵広ほか: 頻拍に対する高周波誘導型ペースメーカー治療の遠隔成績. *人工臓器* 12: 66, 1983.
- 6) Scherf, D., Schott, A.: *Extrasystoles and Allied Arrhythmias*. 2nd ed. William Heinemann, London, p. 238~241, 1973.
- 7) Pastelin, G., Mendez, R., Moe, G.K.: Participation of atrial specialized conduction pathways in atrial flutter. *Circ. Res.* 42: 386, 1978.
- 8) Rosenbleuth, A., Garcia-Ramos, J.: Studies on flutter and fibrillation. II. The influence of artificial obstacles on experimental auricular flutter. *Am. Heart J.* 33: 677, 1947.
- 9) Allesie, M.A., Bonke, F.I.M., Schopman, F.J.G.: Circus movement in rabbit atrial muscle as a mechanism of tachycardia. III. The "leading circle" concept: a new model of circus movement in cardiac tissue without the involvement of an anatomical obstacle. *Circ. Res.* 41: 9, 1977.
- 10) Frame, L.H., Page, R.L., Boyden, P.A. et al.: A right atrial incision that stabilizes reentry around the tricuspid ring in dogs. *Circulation* 68 (Suppl. III): III-361, 1983.
- 11) Flinn, C.J., Wolff, G.S., Dick, M.II. et al.: Cardiac rhythm after the Mustard operation for complete transposition of the great arteries. *N. Engl. J. Med.* 310: 1635, 1984.
- 12) Waldo, A.L., MacLean, W.A.H., Karp, R.B. et al.: Entrainment and interruption of atrial flutter with atrial pacing: Studies in man following open heart surgery. *Circulation* 56: 737, 1977.
- 13) Josephson, M., Seides, S.: *Clinical cardiac electrophysiology. Technique and interpretations*, 1st ed, Lea and Febiger, Philadelphia, p. 434~439, 1979.
- 14) Ross, D.L., Johnson, D.C., Denniss, A.R. et al.: Curative surgery for atrioventricular junctional (AV nodal) reentrant tachycardia. *J. Am. Coll. Cardiol.* 6: 1383, 1985.
- 15) Cox, J.L., Holman, W.L., Cain, M.E.: Cryosurgical treatment of atrioventricular node reentrant tachycardia. *Circulation* 76: 1329, 1987.
- 16) Holman, W.L., Ikeshita, M., Lease, J.G.: Elective

- prolongation of atrioventricular conduction by multiple discrete cryolesions. *J. Thorac. Cardiovasc. Surg.* 84 : 554, 1982.
- 17) Iwa, T., Misaki, T., Iida, S. : Cryocoagulation in the surgical treatment of tachyarrhythmias. *J. Cardiovasc. Surg.* 24 : 447, 1983.
- 18) 三崎拓郎, 飯田茂穂, 岩 喬 : 心臓外科における冷凍治療. *臨胸外* 8 : 319, 1988.

Summary

Cryosurgical Treatment of Atrial Tachyarrhythmia with Atrial Flutter

G. Watanabe et al.

(The First Department of Surgery, Kanazawa University School of Medicine)

Two cases of atrial tachyarrhythmias with atrial flutter requiring cryosurgical treatment are reported. In two cases, preoperative electrophysiological studies revealed supraventricular reentrant tachyarrhythmias during atrial flutter and showed enhanced conduction through the AV node that conducted atrial impulses rapidly to the ventricle. Based on intraoperative endocardial mapping, the earliest excitation site was localized along the AV node and His bundle during supraventricular tachyarrhythmias in one case. The cryosurgical treatment was administered at Koch's triangles and in one case additionally at coronary sinus. After the operation, supraventricular tachyarrhythmias were not inducible and no clinical recurrences have occurred. Normal atrioventricular conduction was preserved in two cases. We concluded that cryosurgical treatment is useful for the treatment of the atrial tachyarrhythmias.

*

*

*