

Evaluation of surgical indication for the small lesion of advanced lung cancer

メタデータ	言語: jpn 出版者: 公開日: 2018-05-18 キーワード (Ja): キーワード (En): 作成者: メールアドレス: 所属:
URL	https://doi.org/10.24517/00050781

This work is licensed under a Creative Commons Attribution-NonCommercial-ShareAlike 3.0 International License.



手術成績からみた小型進行肺癌の手術適応の検討

清水 淳三 渡辺 洋宇 小田 誠 林 義信
 渡辺 進一郎 龍沢 泰彦 岩 喬*

はじめに

原発巣が小径であるにもかかわらず、縦隔リンパ節転移など肺外進展をきたしている症例を少なからず経験する。今回われわれは、小型肺癌でありながら、ⅢA期、ⅢB期、Ⅳ期の進行肺癌であった症例について検討し、その手術適応について若干の考察を加えた。

I. 対象と方法

1973年から1989年12月までに教室で切除された肺癌症例は776例であり、このうちの小型進行肺癌症例を対象とした。ここでは小型進行肺癌として、T1N2症例(25例)、T1N3症例(1例)、T1M1症例(4例)、

原発巣が小径であるのに胸膜播種陽性のためT4となった症例(5例)の計35例を対象とした(図1)。症例の内訳は男16例、女19例で、年齢は39~79歳(平均60.8歳)であった。組織型は腺癌が29例(82.9%)と大多数を占め、その他扁平上皮癌4例、腺扁平上皮癌2例であった。原発巣の腫瘍径は、2.0cm以下12例、2.1~3.0cm23例であり、このうち腺癌では2.0cm以下11例、扁平上皮癌では2.0cm以下の症例はなかった。切除根治度は相対治癒18例、相対非治癒7例、絶対非治癒9例(うち7例は胸膜播種またはPM陽性例)、試験開胸1例であった。

生存率はKaplan-Meier法で算出し、生存率の有意差検定にはgeneralized Wilcoxon testを用い、 $p < 0.05$ を有意差ありとした。

II. 成績

1. T1N2例の成績

T1N2全例の生存率は、3生率・5生率ともに30.6%であった(図2)。腫瘍径が2.0cm以下群と2.1~3.0cm群で生存率を比較しても、5生率はそれぞれ31.1%と29.5%であり、有意差を認めなかった。T1N2の切除根治度別生存率は、相治例(18例)の3生率・5生率37.0%に対し、相非例(7例)は3生率17.5%、5生率0%(最長42ヵ月生存中)と、相治例の予後が良好の傾向にあったが有意差を認めるには至らなかった(図2)。また、T1N2の縦隔リンパ節転移数別生存率は、1レベルの3生率49.2%、5生率43.9%に対し、2レベル以上の3生率0%と、1レベル転移例の予後が良好の傾向にあったが症例数が少なく有意差は認められなかった(図3-a)。さらに、縦隔リンパ節転移が#1~3に及ぶ上縦隔群10(原発巣は上葉9、中下葉1)例と、#4~9にとどまる下縦隔群

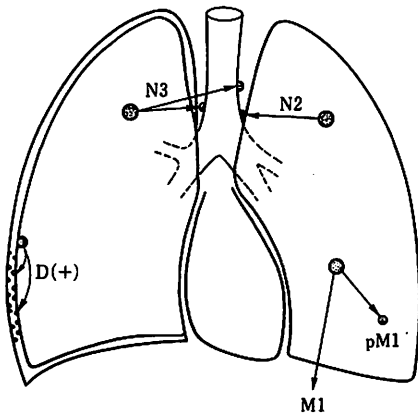


図1. 小型進行肺癌のシェーマ

キーワード：小型進行肺癌、T1N2肺癌、縦隔リンパ節転移、手術成績

* J. Shimizu, Y. Watanabe (助教授), M. Oda, Y. Hayashi, S. Watanabe, Y. Tatsuzawa, T. Iwa (教授)：金沢大学第一外科

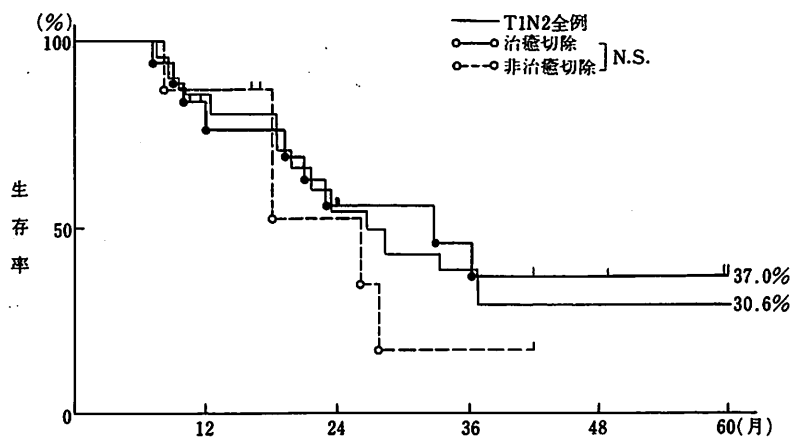
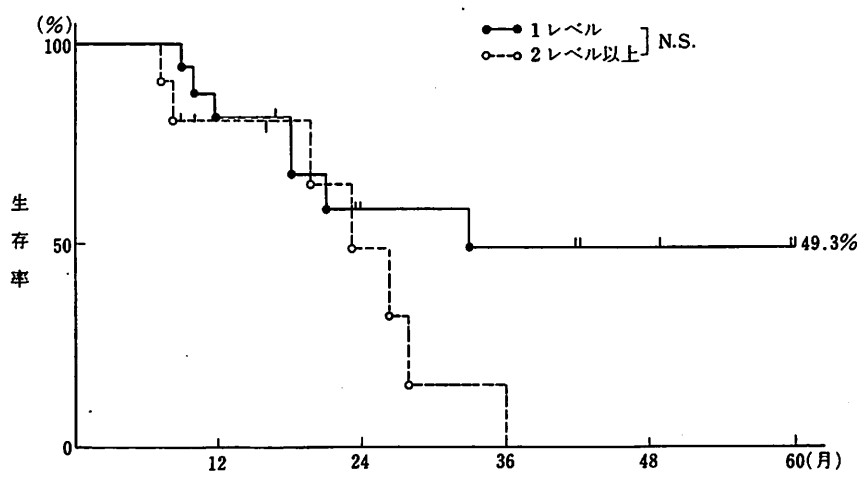
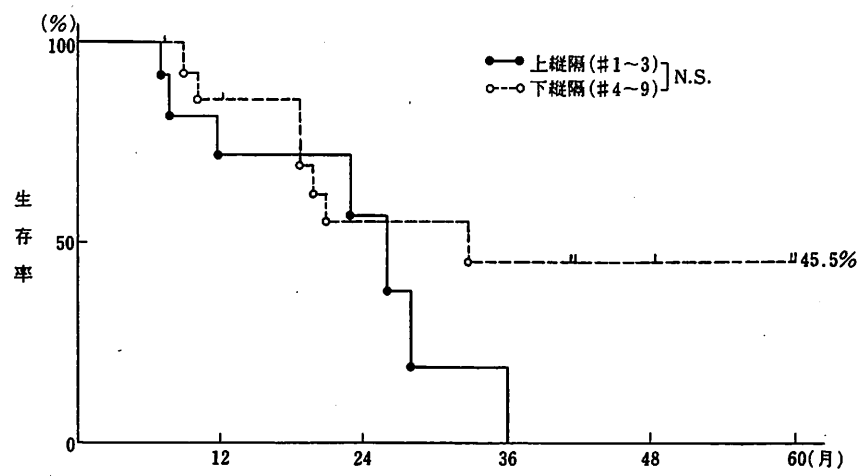


図 2. T1N2肺癌の生存曲線



a. T1N2肺癌の縦隔転移レベル数別生存曲線



b. T1N2肺癌の縦隔転移部位別生存曲線

図 3.

表 1. 小型進行肺癌の3年以上生存例

症例	年齢・性	組織型	原発巣	腫瘍径	N2	術式	根治度	生存期間	転帰
1	45・男	腺癌	右中葉	2.9 cm	#7	葉切	相治	15年9月	生
2	53・女	腺癌	右下葉	2.0 cm	#7	葉切	相治	11年8月	生
3	48・女	腺癌	左下葉	3.0 cm	#5	葉切	相治	4年1月	生
4	52・男	腺癌	左上葉	3.0 cm	#5	葉切	相治	3年6月	生
5	64・女	腺癌	右下葉	2.0 cm	#8	葉切	相非	3年6月	生
6	51・女	腺癌	右上葉	3.0 cm	/	試開	/	7年4月	死
7	59・女	腺癌	右上葉	2.0 cm	#2, 7	葉切	相治	3年	死

15 (原発巣は上葉 4, 中下葉 11) 例とで生存率を比較すると、上縦隔群の3生率 0% に対し、下縦隔群の3生率・5生率は 45.5% と良好であったがこれも有意差を認めるには至らなかった (図 3-b)。

2. T1N3 例の成績

59歳男性で右上葉肺癌の1例のみである。術前診断はT1N2で、CDDP, VDS, MMCによるneoadjuvant chemotherapyを2クール施行した後、手術に至った。右上葉切除術と対側縦隔を含めた縦隔リンパ節郭清術を施行、腫瘍径は2.0 cmであるが、縦隔リンパ節転移が対側縦隔にまで及んでいたためN3となった。術後は縦隔および対側肺門に、60 Gyの放射線療法が追加された。術後18ヵ月担癌生存中である。

3. T1M1 例の成績

4例あり、M因子は、3例がPM1、1例が腹壁転移例である。PM例の腫瘍径は、1.5 cm, 2.5 cm, 3.0 cmであり、いずれも術前検査ではPM0と評価されていた。術式は肺葉切除がなされ、その予後はそれぞれ、術後1年9ヵ月、1年7ヵ月、1年6ヵ月で死亡している。また腹壁転移例は、腫瘍径が1.8 cmであり、肺葉切除と転移巣の切除がなされたが、術後2ヵ月で死亡している。

4. T4 (原発巣が小径で胸膜播種陽性) 例の成績

5例あり、そのいずれもが術中に発見された胸膜播種陽性例である。腫瘍径はそれぞれ2.7 cm, 2.8 cmが各1例、3.0 cmが3例あり、術式は肺葉切除が1例、部分切除が3例、試験開胸が1例で、葉切、部切には壁側胸膜の切除を追加した。術後は胸腔ドレーンよりAdriamycinを注入、さらにOK-432の注入を施行している。3例が生存中であり、現在1年6ヵ月、1年1ヵ月、1年経過している。また死亡した2例のうち1例は部切後1年11ヵ月、もう1例は試験開胸後、胸腔内にはAdriamycin, OK-432の注入、全身的にはAdriamycin, 5-FU, Endoxan, OK-432による免疫化学療法を間欠的に3年間継続し、7年4ヵ月生存した。

5. 長期生存例

小型進行肺癌の3年以上生存例を表1に示す。15年9ヵ月生存を最長に7例の3年以上生存例がある。6例がT1N2例であり、腫瘍径は2.0 cmが3例、2.9 cmが1例、3.0 cmが2例であった。また1例がT4例であった。健在の5例はいずれもT1N2例で、縦隔リンパ節転移が1レベルのみで、しかもその転移が下縦隔にとどまる特徴があった。

III. 考 察

CT, CR, MRIなどの画像診断技術の進歩に伴い、腫瘍径の小さな小型肺癌を発見する機会が増加してきた。しかし腫瘍径は小径であっても、発見時すでに縦隔リンパ節に転移巣を持つN2~3症例や、腫瘍播種あるいは遠隔転移陽性例も少なからず経験し、小型肺癌の発見が即治癒に結びつかない現状を痛感する。

N2肺癌の手術成績は一般的には非常に不良であるため、その手術適応に関してはいまだ一定の見解には達していない。同じN2肺癌であっても、T因子、切除根治度、N2の程度(転移の個数・部位)、術前・術後のadjuvant therapyの有無などの諸因子により、手術成績は大きく異なってくる¹⁾。ここでは、T1N2例、T1N3例、T1M1例、T4(原発巣が小径で胸膜播種陽性)例に分けて検討を行った。

1. T1N2 例

教室におけるT1N2例の予後は、3生率・5生率ともに30.6%であった。Martiniら²⁾は5生率が約33%であったとし、またNarukeら³⁾は5生率が26.6%であったと報告しており、われわれの生存率とほぼ同様であった。また自験例ではT1N2の相治例の5生率37.0%に対し、非治癒例の5生率は0%と、明らかに相治例の予後が良好であった。Narukeら³⁾も相治例の5生率は30%であるのに対し、非治癒例の5生率は0%であるとし、われわれときわめて類似した成績を報告している。このことから、小型肺癌といえども進

行癌である以上は、積極的に治癒切除を目指し長期生存を期待すべきであり、広範囲縦隔リンパ節郭清の意義があると考えられる。

T1N2例を転移縦隔リンパ節の面から検討すると、転移レベル数別生存率は、1レベルの成績が2レベル以上より良好であり、小径の肺癌にあっても2レベル以上に縦隔リンパ節転移が及ぶと、予後がきわめて不良であることを示している。Martini²⁾や塩田⁴⁾も、2レベル以上で有意に予後不良になったと述べており、T1N2では1レベルのみの転移例が手術のよい適応であると考えている。また転移部位別生存率は、上縦隔群(#1~3)の3生率0%に対し、下縦隔群(#4~9)の5生率は45.5%と良好であり、転移が下縦隔にとどまっている症例が手術のよい適応といえよう。荒井ら⁶⁾も同様の見解を報告している。

Shields⁶⁾は、N2肺癌の手術成績がきわめて不良である現実から、N2例に対する手術適応には疑問視する意見を述べているが、N2例の中でも唯一T1N2については、良好な予後が期待できるとしている。画像診断技術が進歩した現在でも、N2に関するCT診断はfalse positiveおよびfalse negativeが比較的多く、その正診率は決して高くない⁷⁾。したがってわれわれは画像診断上N2と診断されても、治癒切除が可能と考えれば積極的に手術を行うことにしている。

2. T1N3例

教室で経験した症例は1例のみである。術前検査によりN3と診断された場合、標準的開胸法による到達法ではリンパ節の郭清範囲は不十分であるため、近年教室では前方到達法により対側肺門・縦隔を含めた拡大リンパ節郭清を施行している⁸⁾。

3. T1M1例

術前にM因子についての検索を行うことはルーチン化しており、臨床的に明らかな遠隔転移の存在する症例は、通常は手術の対象としていない。しかし術中に発見されたPM例については、試験開胸とはせずにその肺葉を切除する⁹⁾という方針をとっている。それはPM例は全身的補助療法の併用により比較的長期に生存するものがあり、ほかのIV期切除例よりその予後は明らかに良好であったという事実に基づいている。今回の対象(T1)では術後1年9ヵ月生存例が最長であったが、教室のPM切除例の中には5生例も2例存在する¹⁰⁾。

4. T4(原発巣が小径で胸膜播種陽性)例

胸膜播種陽性例については、胸膜肺全摘術を行った

症例が7例あったが、その予後は不良で1年以上の生存例を得ていない。このように胸膜肺全摘術は、大侵襲を要する手術であるにもかかわらず長期生存例は得られていない。このようなことから、教室では手術時に判明した胸膜播種例のみを手術適応とし、最近ではその術式として、原発巣を含めた部分切除と壁側胸膜切除を標準術式とし、さらに術後に胸腔ドレーンからOK-432を注入して胸水の貯留を予防し、quality of lifeの低下を防止している。現在この術式により、4例中3例の生存例(最長19ヵ月生存中)があり、経過観察中である。

5. 将来の展望

縦隔リンパ節郭清法の改良、neoadjuvant chemotherapyの併用¹¹⁾など、小型進行肺癌に対する外科療法にはまだ改良の余地が残されており、将来の更なる成績の向上を期待したい。

おわりに

教室における小型進行肺癌の手術成績を検討し、以下のような結論を得た。

1) T1N2例の生存率は、3生率・5生率とも30.6%であった。相治例は5生率37.0%に対し、非治癒例は5生率は0%と、明らかに相治例の予後が良好の傾向を認め、小型進行肺癌でも拡大リンパ節郭清の必要があると考えられた。また、転移縦隔リンパ節数が1レベルのみで、かつ下縦隔にとどまった症例が手術のよい適応と考えられた。

2) T1M1例については、術中に発見されたPM例のみ切除する方針を取っている。術後全身的補助療法の併用により比較的長期に生存するものがある。

3) 原発巣が小径であるのに胸膜播種陽性のためT4となった症例については、現在、手術時に判明した胸膜播種例のみを手術適応とし、術式としては原発巣を含めた部分切除と壁側胸膜切除にとどめ、quality of lifeの低下を防止している。

文 献

- 1) 澤村 猷児, 李 龍彦, 末樹 恵一ほか: R₂₋₃縦隔郭清を施行したN₂肺癌切除成績の検討. 肺癌 28:1, 1988
- 2) Martini N, Flehinger BJ, Zaman MB et al: Results of resection in non-oat cell carcinoma of the lung with mediastinal lymph node metastases. Ann Surg 198:386, 1983
- 3) Nuruke T, Goya T, Tsuchiya R et al: The impor-

tance of surgery to non-small cell carcinoma of lung with mediastinal lymph node metastasis. *Ann Thorac Surg* 46 : 603, 1988

- 4) 塩田哲広, 山本恭通, 小西孝明ほか: p T₁N₂ 症例の外科的治療の意義. *日呼外会誌* 4 : 215, 1990
- 5) 荒井他嘉司, 稲垣敬三, 森田啓知ほか: 肺非小細胞癌 p T₁N₂ 症例に対する外科的治療の意義. *日呼外会誌* 4 : 214, 1990
- 6) Shields TW: The significance of ipsilateral mediastinal lymph node metastasis (N2 disease) in non-small cell carcinoma of the lung. *J Thorac Cardiovasc Surg* 99 : 48, 1990
- 7) 渡辺洋宇, 佐藤日出夫, 飯田茂穂ほか: 肺癌症例にお

ける T-, N-因子の術前評価の正診率—開胸例についての術後評価との比較—. *肺癌* 24 : 165, 1984

- 8) 渡辺洋宇, 村上真也, 清水淳三ほか: 右側進行肺癌に対する前方経路による拡大リンパ節郭清および肺切除術. *肺癌手術手技* 1 : 283, 1989
- 9) 渡辺洋宇, 小林弘明, 麻柄達夫ほか: 術前評価 PM0 の肺内転移巣を有した肺癌症例の検討. *臨胸外* 4 : 448, 1984
- 10) 村上真也, 渡辺洋宇, 小田 誠ほか: 新 TNM 分類の妥当性と問題点についての検討—特に III A, III B, IV 期について—. *肺癌* 29 : 633, 1989
- 11) 渡辺洋宇, 龍沢泰彦, 清水淳三ほか: 肺癌に対する neoadjuvant therapy. *臨外* 45 : 77, 1990

SUMMARY

Evaluation of Operative Indication for the Small Lesion of Advanced Lung Cancer *Junzo Shimizu et al., Department of Surgery, Kanazawa University School of Medicine*

This report analyzes the operative indication for the small lesion of advanced lung cancer. The subjects consisted of 25 patients with T1N2 lung cancer, one T1N3, four T1M1 and five small lung cancer lesion with dissemination, which was regarded as the small lesion of advanced lung cancer.

The cumulative 5-year survival rate after operation for 25 patients with T1N2 lesion was 30.6%. Of 25 patients, 18 were selected patients who underwent a curative operation with a 5-year survival of 37.0%. In the remaining 7 patients, who underwent a non-curative operation, 5-year survival was 0%. As to mediastinal lymph node involvement, it is possible that metastasis to more than two levels of mediastinal lymph nodes or to the upper mediastinal lymph nodes (#1-3) are poor prognostic factors in T1N2 lesion.

Another group except T1N2 could not be the comparative materials because they were much fewer in number. But T4 cases associated with small lung cancer lesion with dissemination and T1M1 cases associated with intrapulmonary metastasis encountered at thoracotomy could be expected to have a long-term survival.

We conclude that T1N2 patients with metastasis to within one level of mediastinal lymph node, which will possibly have a curative operation, is a proper operative indication for the small lesion of advanced lung cancer.

KEY WORD : small lesion of advanced lung cancer/T1N2 lung cancer/mediastinal lymph node involvement/results of surgical resection