

# Combined resection of the aorta in a T4 lung cancer under nonheparinized temporary bypass using Anthron tube

メタデータ	言語: jpn 出版者: 公開日: 2018-05-31 キーワード (Ja): キーワード (En): 作成者: メールアドレス: 所属:
URL	<a href="https://doi.org/10.24517/00050821">https://doi.org/10.24517/00050821</a>

This work is licensed under a Creative Commons Attribution-NonCommercial-ShareAlike 3.0 International License.



## アンスロンチューブを用いて大動脈合併切除術を施行した 肺癌の1例

大竹由美子 小田 誠 清水淳三 太田安彦  
林 義信 川上卓久 渡辺洋宇 野々村昭孝\*

### はじめに

外科的技術の進歩により、心大血管、気管、食道などへの浸潤を伴ったT4肺癌症例に対しても、積極的に手術が行われるようになってきた。このうち大血管への浸潤に対しても、術中の一時的バイパスなどを使用し、合併切除+血行再建を行い良好な予後を得たとの報告もある<sup>1,2)</sup>。今回われわれは大動脈浸潤を伴った肺癌症例に対しアンスロンチューブを用いた一時的バイパスをおき、大動脈合併切除および血行再建術を施行した症例を経験したので報告する。

### I. 症 例

症 例 63歳、男。

主 訴：咳嗽、背部痛。

既往歴：26歳時 肺結核、61歳時 糖尿病。

家族歴：母親、胃癌。

喫煙歴：15本/日×40年。

現病歴：1991年1月より咳嗽および背部痛を認め、近医を受診し、精査加療目的に3月6日当科に紹介され入院した。

血液生化学検査成績：WBC 15,300/mm<sup>3</sup>、CRP 12.8 mg/dl と上昇していた。Ferritin 値 486 ng/ml、SCC 12.3 μU/ml と上昇していた。

胸部単純X線写真（図1）：左上肺野に径8×7 cm 大の腫瘤状陰影を認めた。

胸部CTスキャン（図2）：S<sup>1+2</sup>を中心に腫瘤は存在し、内部に壊死と思われる low density area を認

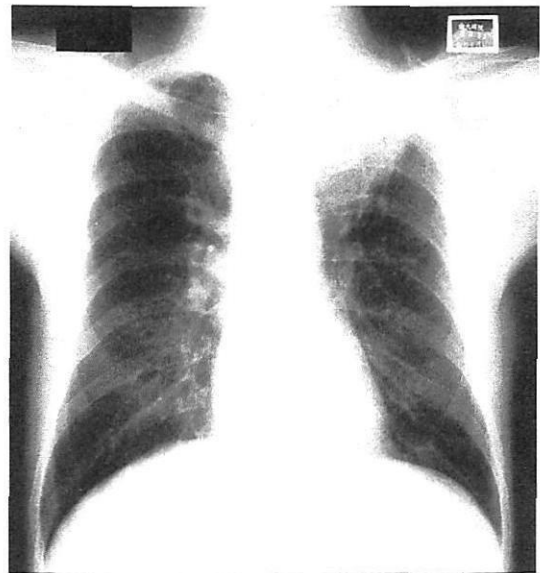


図 1. 胸部単純X線正面像  
左上肺野に腫瘤状陰影を認める。

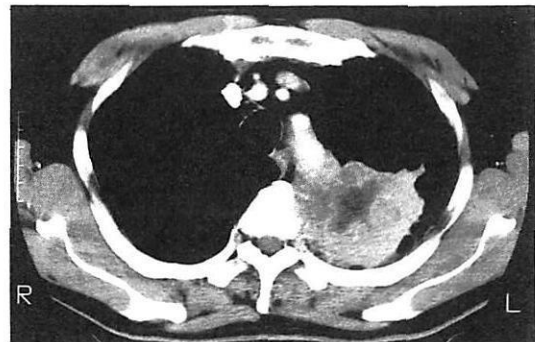

図 2. 胸部CT像  
内部に壊死と思われる low density area を認める腫瘤像がみられる。腫瘤は一部胸椎へ浸潤している。

キーワード：肺癌，大動脈浸潤，アンスロンチューブ

\* Y. Ohtake, M. Oda, J. Shimizu, Y. Ohta, Y. Hayashi, T. Kawakami, Y. Watanabe (教授) <第一外科>, A. Nonomura (助教授) <中央検査部病理> : 金沢大学。

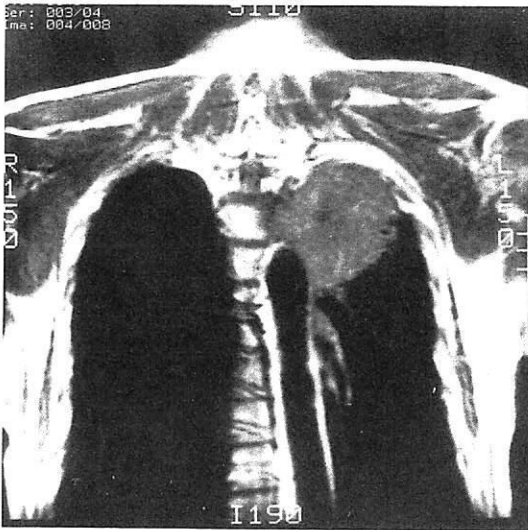


図 3. 胸部 MRI 像

大動脈壁の high intensity area が腫瘍に接した部分で消失しており、腫瘍の大動脈浸潤が疑われる。

めた。腫瘍は第 3 胸椎へ浸潤し、大動脈との境界も不鮮明であった。

**胸部 MRI (図 3)：**大動脈壁を示す high intensity area が腫瘍に接した部分で消失しており、大動脈浸潤が強く疑われた。

経気管支的透視下擦過細胞診では class V の扁平上皮癌であった。以上から大動脈、椎体への浸潤を伴った T4N0M0 肺癌の診断のもとに 3 月 25 日手術を施行した。

**手術所見：**後側方開胸にて胸腔内にはいると、腫瘍は S1+2 を中心に存在し、椎体および大動脈へ浸潤していた。まず第 2、第 3、第 4 肋骨および第 3 胸椎の部分切除を行い、大動脈浸潤部分を残して左肺摘除術を施行した (図 4 左)。次いで、アンスロンチューブを用い、左鎖骨下動脈から下行大動脈へ一時的バイパスを置き、腫瘍を大動脈とともに切除した (図 4 右)。大動脈欠損部は GORE-TEX パッチで再建した。

**病理組織所見：**腫瘍は中分化扁平上皮癌で大動脈の外膜まで浸潤していた (図 5)。また、椎体へも浸潤があり、術後病期は pT4N0M0、III B 期と診断された。

術後に CDDP+VDS による化学療法を 3 コール施行し、術後 8 ヶ月の現在再発の徴候なく生存中である。

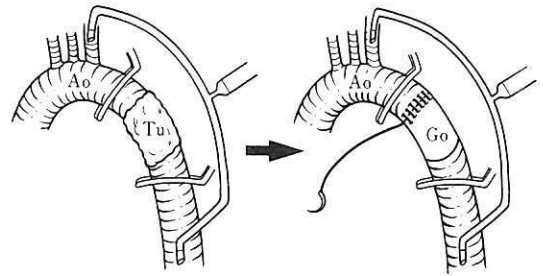


図 4. 術中大動脈合併切除時のシェーマ

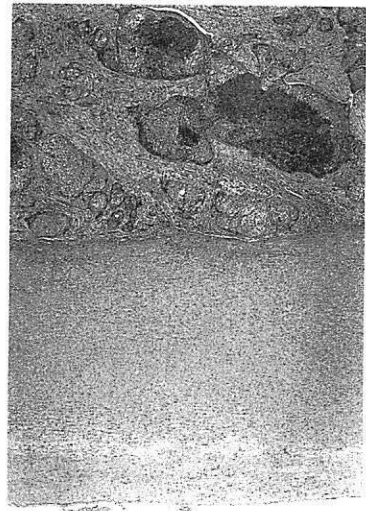


図 5. 切除標本の病理組織像

腫瘍は中分化扁平上皮癌であり、大動脈の外膜にまで浸潤している。

## II. 考 察

外科技術の進歩により III B 期肺癌症例に対しても積極的に外科的切除を行い、長期生存のみられた報告も散見される<sup>1-3)</sup>。従来、手術適応外とされていた大血管に浸潤した肺癌に対しても、補助手段を用いて大血管の合併切除が行われるようになってきた。

大動脈浸潤肺癌に対しては大動脈の side clump, 単純遮断, 一時的バイパス造設術などによって、パッチ補填や人工血管による置換術などの再建が行われている。徳田ら<sup>4)</sup>は大動脈浸潤肺癌に対する一時的バイパス造設下の大動脈合併切除は、安全性、根治性ともに優れた術式であり、一定の適応下で大動脈浸潤肺癌の治療成績向上に途を開くものであるとしている。一時的バイパスには人工血管が用いられることが多いが、人工血管によるバイパス時には全身血のヘパリン

化が必要であり、肺全摘術、胸膜剝離などの操作を伴う進行型肺癌の手術においては出血が懸念される。また、その手技もやや煩雑である。今回われわれが用いたアンスロンチューブはその内面および血管内に挿入される両端部の外面にヘパリン化親水性材料がコーティングされており、ヘパリンが徐々に血中に溶け出し長時間抗血栓性を有する<sup>9)</sup>。このチューブを用いることにより、全身血のヘパリン化を行うことなしに一時的バイパスを造設することができ<sup>9)</sup>、有用な方法であると考えられた。さらにアンスロンチューブは人工血管によるバイパスに比べてその着脱が容易であり手術時間も短縮できるという利点がある。

教室における清水ら<sup>9)</sup>のT4肺癌に対する拡大手術成績の検討では、その生存率にもっとも関与する因子はN因子であり、T4であってもN0の症例に対しては積極的な外科治療が長期生存につながる可能性がある。また薄田ら<sup>7)</sup>は扁平上皮癌の症例には局所浸潤がいちじるしくても、リンパ節転移を比較的生じにくい症例があり、外科的治療が期待できると報告している。以前は手術の適応外とされていたIII B期の肺癌症例に対しても、その病理学的所見を考慮にいれ種々の精査にて根治性が期待できれば、大動脈の合併切除などの拡大手術の合理性を認めるとの見解が多い<sup>8,9)</sup>。今回われわれが経験した症例も大動脈、椎体への浸潤を伴っているものの、リンパ節転移を認めないT4N0の扁平上皮癌であり、大動脈の合併切除により長期生存の可能性が期待でき、拡大手術施行の適応があったと思われる。

今後も適応を選んで大動脈浸潤肺癌に対しても積極的に根治的手術を行っていく方針であるが、そのさい

アンスロンチューブを用いた一時的バイパス造設は手術を安全かつ迅速に進める一助となるであろう。

## おわりに

大動脈浸潤を伴った肺癌症例に対してアンスロンチューブを用いた一時的バイパスをおき、大動脈の合併切除を行った。アンスロンチューブを用いた一時的バイパスは手術を安全かつ迅速に進める上で有用な方法であると思われた。

## 文 献

- 1) 徳田 均, 和久宗明, 小山 明ほか: 大動脈浸潤肺癌に対する大動脈合併切除. 日胸外会誌 36: 947, 1988
- 2) Nakahara K, Ohno K, Matsumura A et al: Extended operation for lung cancer invading the aortic arch and superior vena cava. J Thorac Cardiovasc Surg 97: 428, 1989
- 3) 渡辺洋宇: 肺癌の手術. 胸部外科 44: 600, 1991
- 4) 青山剛和, 岩 喬, 川筋道雄ほか: 抗血栓チューブを用いた大動脈縮窄症再狭窄に対する手術. 胸部外科 39: 996, 1986
- 5) Gott VL: Heparinized shunts for thoracic vascular operations. Ann Thorac Surg 14: 219, 1972
- 6) 清水淳三, 渡辺洋宇, 小田 誠ほか: T4肺癌に対する外科治療成績の検討. 肺癌 30: 827, 1990
- 7) 薄田勝男, 斎藤泰紀, 遠藤千頭ほか: T4肺癌の外科治療成績と手術適応. 胸部外科 44: 359, 1991
- 8) 清水信義, 岡部和倫, 木田孝志ほか: 血行再建を伴った肺癌の外科治療. 外科治療 63: 545, 1990
- 9) Watanabe Y, Shimizu J, Oda M et al: Results of surgical treatment in patients with stage III B non-small-cell lung cancer. Thorac Cardiovasc Surg 39: 50, 1991

## SUMMARY

### Combined Resection of the Aorta in a T4 Lung Cancer under Nonheparinized Temporary Bypass Using Anthron Tube

Yumiko Ohtake et al., Department of Surgery, Kanazawa University School of Medicine

A 63-year-old male had squamous cell carcinoma in the left upper lobe. CT scan suggested the invasion of the tumor into the vertebral body and the descending aorta. Left pneumonectomy and combined aortic resection under the temporary bypass using Anthron tube was performed.

The bypass using Anthron tube provides us no systemic heparinization and the procedure is easy. So the danger of massive bleeding during and after the operation can be decreased and the operative time can also be shortened. This procedure may be a great help for carrying out the operation with combined aortic resection more safely and speedily.

**KEY WORD:** lung cancer/aortic invasion/Anthron tube