

# A case of early hilar lung cancer combined with intralobar pulmonary sequestration, both of which were treated by limited lung resection

|       |   |
|-------|---|
| メタデータ | 言語: jpn<br>出版者:<br>公開日: 2018-06-01<br>キーワード (Ja):<br>キーワード (En):<br>作成者:<br>メールアドレス:<br>所属: |
| URL   | <a href="https://doi.org/10.24517/00050900">https://doi.org/10.24517/00050900</a>           |

This work is licensed under a Creative Commons Attribution-NonCommercial-ShareAlike 3.0 International License.



## 管状左上区切除+左下葉分画肺切除により 肺機能を温存した肺門部早期肺癌症例

森田克哉 清水淳三 荒能義彦 村上真也  
林 義信 永峯 洋 渡辺洋宇 福島功二\*

### はじめに

肺門部早期肺癌は同時性、異時性に多発しやすいといわれており、十分な根治性が得られるならば、可及的に縮小手術が行われるべきである。今回われわれは、肺葉内肺分画症を合併した左上葉肺門部早期肺癌の低肺機能患者に対し、それぞれに縮小手術を施行して呼吸機能を温存できた1例を経験したので報告する。

### I. 症 例

症 例 59歳, 男。

主 訴: 感冒様症状。発熱。

家族歴: 特記すべきことはない。

現病歴: 1987年より脊髄症 (myelopathy) として神経内科で加療を受けていた。脊髄症の精査のための脊髄血管造影で偶然に左下葉内肺分画症を指摘されていたが、とくに症状を認めなかったため経過観察されていた。

1992年5月初旬に発熱等の感冒様症状を認め、胸部X線像にて分画肺に炎症の合併を認めた。そのさい行われた喀痰細胞診にてClass IVと判定され、気管支鏡検査では左上区支入口部の腫瘤を認め、同部の生検にて扁平上皮癌と診断された。

入院時現症: 胸部の理学所見では異常なし。運動系で下肢の筋トーンの亢進、屈筋優位の筋力低下など脊髄症による症状を認めた。

キーワード: 肺門部早期肺癌, 低肺機能, 肺分画症, 気管支形成術

\* K. Morita, J. Shimizu (講師), Y. Arano, S. Murakami (講師), Y. Hayashi, H. Nagamine, Y. Watanabe (教授) <第一外科>, K. Fukushima <神経内科>: 金沢大学。

入院時検査所見: CRP: 11.6 mg/dl, ESR: 75 mm/1時間, WBC: 9,500。腫瘍マーカーではCEA: 6.4 ng/ml, NSE: 15.7 ng/ml, CA 19-9: 74 U/ml と上昇を認めた。

呼吸機能検査所見: % VC: 88.9%, FEV<sub>1.0</sub>: 1,560 ml, FEV<sub>1.0</sub>%: 54.5% と呼吸機能の低下が指摘された。

入院時胸部X線写真 (図1): 左S<sup>10</sup>に石灰化を伴う異常陰影を認めた。

胸部CT所見 (図2-a): 左下葉S<sup>9-10</sup>に小石灰化を伴う腫瘍陰影を認め、その内側に下行大動脈と連続する異常血管を認めた。

血管造影所見 (図2-b): 下行大動脈より直接分岐する分画肺の流入動脈を認めた。

気管支鏡所見 (図3): B<sup>1+2</sup>を閉塞するように腫瘍が存在した。生検で扁平上皮癌と診断した。

手術所見: 左後側方切開, 第5肋骨床にて開胸した。上区支の口側で気管支を切開し肉眼および術中迅速診断にて気管支断端に癌遺残のないことを確認したのち、管状左上区切除を施行して、舌区を温存した。一方肺分画症に対しては下行大動脈からの流入動脈を結紮切離後下葉切除することなくS<sup>9+10</sup>の区域切除により切除しえた (図4)。R2aの肺門縦隔リンパ節の郭清を行った。

切除標本: 腫瘍は結節浸潤型で、大きさは10×8 mm, 左上区支入口部から舌区分岐部にかけて存在した。下葉の分画肺は全体に正常の肺構造が失われ、充実性、スポンジ様であり、肥厚した胸膜が前面に癒着していた。

組織所見: 腫瘍は扁平上皮癌で、気管支壁への癌浸潤は、気管支壁内に局限していた。郭清したリンパ節にも転移を認めず、肺門部早期癌と病理診断された。

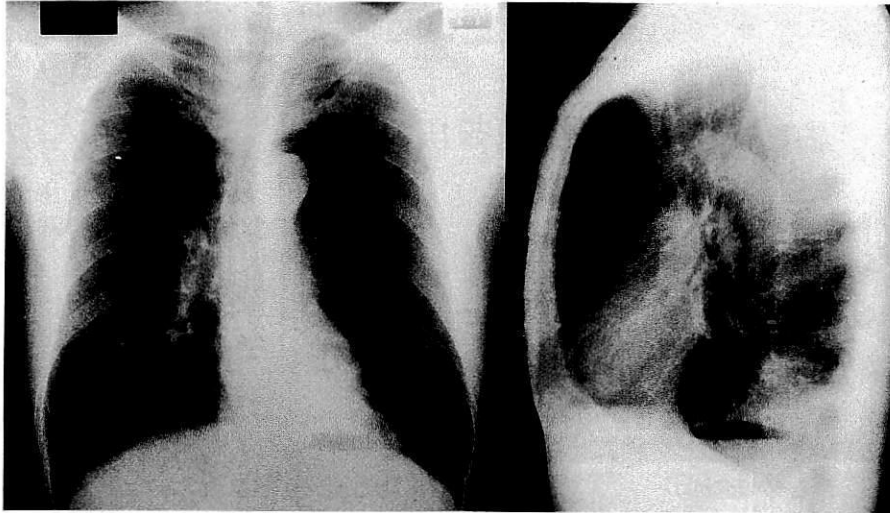
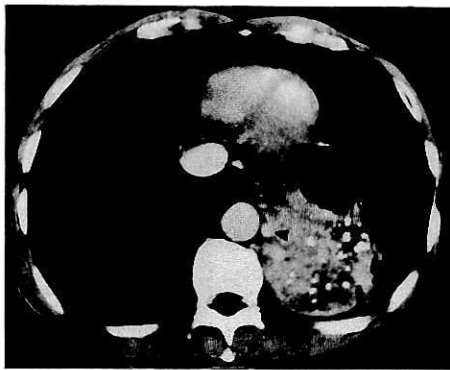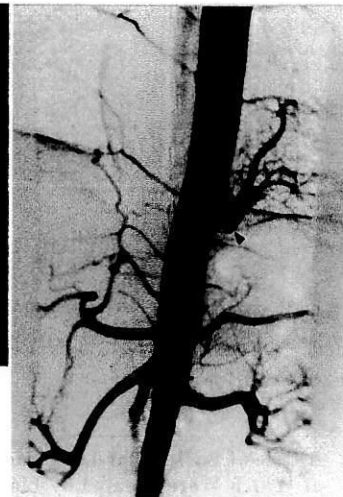


図 1. 入院時胸部X線像



a. 胸部 CT 像

大動脈と腫瘤のあいだに異常血管を認める (◄).



b. 血管造影像

下行大動脈より直接分枝する異常血管を認める (◄).

図 2.

**術後経過:** 術後喀痰排出が不良で、レスピレーター装着の上、気管支鏡による吸痰処置を必要としたが、無事離脱できた。術後10ヵ月を経過した現在、再発なく外来通院中である。

## II. 考 察

肺門部早期癌はきわめて微小な癌かつ良好な予後が期待できる扁平上皮癌であり、気管支形成術の手法を用いなければ、肺摘除を免れえない部位に存在する

ことが多い。また多中心性発生、異時性第2癌の発生が決して少なくない<sup>1,2)</sup>。このため肺門部早期癌に対しては、できる限り肺機能を温存し、かつ十分に根治性のある治療法を選択する必要がある。管状肺葉切除術が適応となることが多い<sup>3)</sup>。本症例では神経疾患を合併し、かつ呼吸機能の低下を認め、さらに肺炎を併発した肺分画症を伴っており、左上葉切除がなされる場合には、分画肺の切除は残存肺機能の面で困難であることが予想された。そのため左上区支入口部の肺門

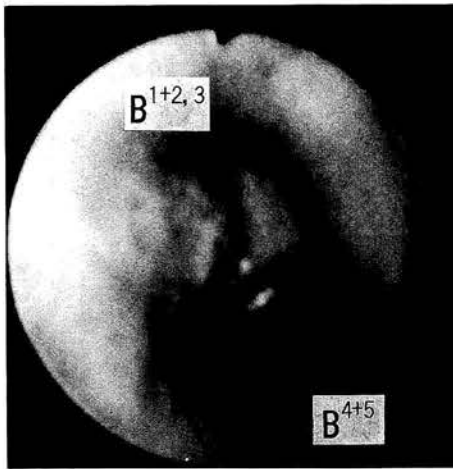


図 3. 気管支鏡所見

部早期癌に対しては管状左上区切除，肺分画症に対しては下葉を切除することなく S<sup>9+10</sup> 区域切除を施行し，肺摘除術を回避した。本症例のごとく術前に低肺機能を認める肺門部早期肺癌に対しても，積極的に気管支形成手技を用いた区域切除術を行うことによって呼吸機能が温存でき<sup>4)</sup>，良好な予後も期待できると思われた。

#### おわりに

術前に呼吸機能の低下を認め，左下葉内肺分画症を合併した肺門部早期肺癌に対し，管状左上区切除および分画肺を含めた S<sup>9+10</sup> 区域切除を施行し，呼吸機能が温存できた 1 例を経験したので報告した。

#### SUMMARY

#### A Case of Early Hilar Lung Cancer Combined with Intralobar Pulmonary Sequestration, Both of Which Were Treated by Limited Lung Resection

Katsuya Morita et al., The First Department of Surgery, Kanazawa University School of Medicine, Kanazawa, Japan

A 59-year-old man complained of fever due to infection in the intralobar pulmonary sequestration. On bronchoscopic examination, squamous cell carcinoma was found out at orifice of the left upper division bronchus. His pre-operative pulmonary function test showed low pulmonary reserve because of myelopathy. He underwent left S<sup>1+2+3</sup> sleeve segmentectomy and S<sup>9+10</sup> segmentectomy for intralobar pulmonary sequestration. He is well without any evidence of recurrence 10 months after surgery.

**KEY WORDS** : early hilar lung cancer/poor pulmonary function/bronchopulmonary sequestration/bronchoplasty

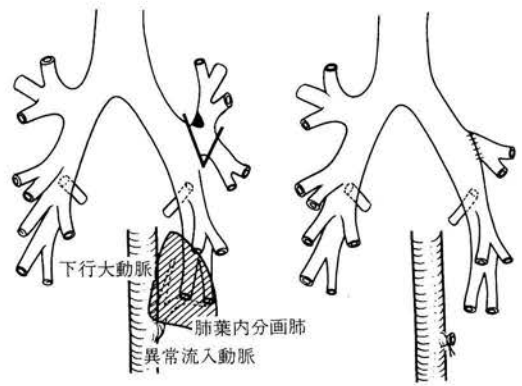


図 4. 手術所見

#### 文 献

- 1) Mathisen DJ, Jensik RJ, Faber LP et al : Survival following resection for second and third primary lung cancer. *J Thorac Cardiovasc Surg* 88 : 502, 1984
- 2) 井内敬二, 澤村猷児, 長岡 豊ほか : 早期および I 期肺癌治療切除後患者の重複癌スクリーニングの試み. *肺癌* 24 : 145, 1984
- 3) 渡辺洋宇, 清水淳三, 村上眞也ほか : 肺門部早期肺癌に対する外科治療—特に気管支形成術による縮小切除の意義について—. *肺癌* 29 : 747, 1989
- 4) Watanabe Y, Oda M, Shimizu J et al : Functional advantage of parenchymal-sparing surgery for early hilar lung cancer. *Tohoku J Exp Med* 163 : 135, 1991