

Clinical experience with aortic connector system

メタデータ	言語: jpn 出版者: 公開日: 2018-06-18 キーワード (Ja): キーワード (En): 作成者: メールアドレス: 所属:
URL	https://doi.org/10.24517/00051075

This work is licensed under a Creative Commons Attribution-NonCommercial-ShareAlike 3.0 International License.



討論

1. 西崎和彦
2. 清水 剛

Aortic connector system の使用経験

森山秀樹 富田重之 田畑茂喜 永峯 洋
 新井禎彦 竹村博文 渡邊 剛*

はじめに

人工心肺を使用しない心拍動下冠状動脈バイパス術 (off-pump CABG: OPCAB) は、現在では多施設で広く行われる一般的な術式となった。しかし、大動脈-グラフト吻合を行うさいに必要なとなる大動脈の部分遮断 (side-clamp) は、術後脳障害を引き起す危険性を伴う。そこで当科では、St. Jude Medical 社 (ミネアポリス) が開発した Symmetry bypass system (aortic connector system: ACS) を用いた大動脈-グラフト吻合を行い、その結果を検討した。

I. 対象

2002年4~12月に当科でCABGを施行した119例のうち、ACSを使用した40例を対象とした。年齢は48~89 (平均69.7) 歳、性別は男性31例、女性9例であった。予定手術31例 (2例は再手術)、緊急手術9 (急性心筋梗塞6, 不安定狭心症3) 例であった (表1)。手術術式はOPCAB33例、経皮的補助循環下心拍動下CABG (on-pump beating CABG) 5例 (すべて緊急手術)、Dor手術同時施行例1例、大動脈弁置換術 (AVR) 同時施行例1例であった。

キーワード: aortic connector system, OPCAB, 大動脈部分遮断, 術後脳障害

* H. Moriyama, S. Tomita: 金沢大学心肺・総合外科; S. Tabata: 高岡病院心臓血管外科; H. Nagamine, S. Arai, H. Takemura (講師), G. Watanabe (教授): 金沢大学心肺・総合外科。

表 1. ACS 使用例

症例数	40
性別(男/女)	31/9
年齢(歳)	48~89 (平均 69.7)
緊急性(例)	
予定/緊急	31/9
緊急手術(例)	
急性心筋梗塞	6
不安定狭心症	3
再手術例数	2

表 2. グラフトの種類および吻合部位 (本)

総グラフト数	59
使用グラフト	
SVG	51
RA	8
中枢側吻合部位	
上行大動脈	57
下行大動脈	2
末梢側吻合部位	
左前下行枝領域	11
左回旋枝領域	34
右冠状動脈領域	24

総バイパス数141 (1例あたり平均3.5) 本のうち、ACSによる中枢側吻合数は59本であった。使用グラフトは、大伏在静脈 (SVG) 51本、橈骨動脈 (RA) 8本であった。中枢側吻合部位は、38例 (57本) が上行大動脈、2例 (2本) が下行大動脈であった。末梢側吻合数は69 (左前下行枝領域11, 左回旋枝領域34, 右冠状動脈領域

表 3. 結 果

術後造影 グラフト開存率(%)	31例 (45本)
SVG	86.8 (33/38*)
RA	100 (7/7)
周術期死亡	2.5 (1/39*)
術後脳障害	2.5 (1/39*)

*術中閉塞例を除く

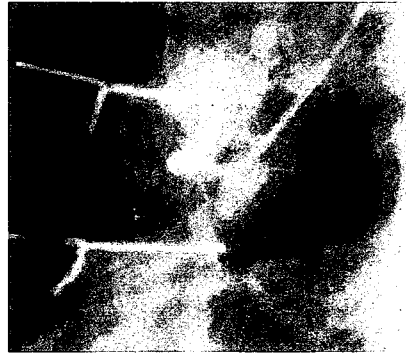


図 1. 閉塞例の術後グラフト造影像
中枢側吻合部根部にて閉塞しているため、
グラフトは造影されていない。

域 24) 本であった (表 2)。

II. 方 法

大動脈-グラフト吻合を必要とした 59 本のバイパスに対し、ACS を用いた中枢側吻合を行った。人工心肺を使用した 2 例 (Dor 手術, AVR 同時施行例) を除いた 38 例では、大動脈の部分遮断を行わずに大動脈-グラフト吻合を行った。

全例で中枢側吻合を末梢側吻合より先に行った。ACS 使用のさいには、大動脈壁との角度が垂直に保たれるように注意した。吻合終了後、ドブラ血流計にてグラフト血流量を測定した。

III. 結 果

ACS へのグラフト装着時間は 2~3 分であった。中枢側吻合に要した時間は数秒であった。吻合時の出血量は、1 例を除いてごく少量であった。この 1 例は吻合部からの持続的な出血を認めため、手動的な追加縫合を行い止血した。吻合終了時、1 例 (SVG 1 本) を除いたすべてのグラフトは開存していた。閉塞していたグラフトは取り外し、従来法による中枢側吻合を行った。

術中閉塞例を除く 39 例中、31 例 (45 本) に対して術後造影を施行したところ、SVG 開存率は 86.8% (38 本中 33 本)、RA 開存率は 100% (7 本中 7 本) であった (表 3)。閉塞した SVG 5 本の末梢側吻合部は左回旋枝領域が 3 本、右冠状動脈領域が 2 本であった。図 1 に閉塞例の術後造影像を示す。中枢側根部にて閉塞しており、グラフトはまったく造影されなかった。

術中のグラフト血流量は、開存 SVG が平均 49 ml/分、開存 RA グラフトが平均 30 ml/分、閉塞グラフトが平均 35 ml/分であった。術後脳障

害は、術前からショック状態であった緊急例 1 例において認められた。周術期死亡は 1 例 (第 8 病日、心室細動) であった。

IV. 考 察

OPCAB の長所の一つとして、人工心肺を使用しないことによる脳障害の減少があげられる。しかし、大動脈-グラフト吻合を行うさいには部分遮断が必要不可欠であった。この点を解消すべく自動吻合器の開発が行われ、その導入により部分遮断が不必要となり、塞栓の原因となる大動脈操作を最小限にとどめることができるようになった。さらに、術者の技量に左右される吻合の迅速さや精度といったものが高い水準で安定し、緊急手術例や再手術例のような難度の高い OPCAB をより確実に施行することが可能となった¹⁾。

しかし、注意すべき問題点も存在する。一つは、中枢側を先に吻合しなければならない点である。吻合手順が従来の手技とは逆であり、末梢側吻合が後に行われる。このため、左回旋枝や右冠状動脈へのバイパスのさいには心臓をもちあげた状態で吻合終了となり、戻したときのグラフト長に過不足を生じる危険性がある。グラフト長の過不足はグラフトのねじれや過伸展を招き、狭窄や閉塞、吻合部出血などの原因となる²⁾。今回の検討では SVG 5 本に閉塞を認めたが、3 本は左回旋枝領域への吻合、2 本は右冠状動脈領域への吻合であり、いずれも心臓をもちあげた状態で行っ

た吻合であった。グラフト長の過不足が閉塞の直接的原因となった証拠はないが、誘因の一つであった可能性は十分考えられる。

二つ目は、吻合器の不具合による吻合不全である。ACSへのグラフト装着は容易な手技であるが、グラフト周囲の結合織を剝離せずに装着すると、吻合のさいに大動脈壁とのあいだに結合織が入り込み、吻合不全を引き起す。このため、グラフト周囲の結合織は丁寧に剝離する必要がある³⁾。ただし、剝離作業中のグラフト損傷や、剝離の刺激によるグラフト攣縮には十分注意しなければならない。また、吻合のさいにはACSと大動脈壁との角度を垂直に保つことが必要である。誤った角度で使用すると正常に作動せず、吻合不全を引き起す。40例中1例で吻合部からの出血を認めたが、原因はここにあると考えられる。われわれはこの吻合不全に用手的縫合を加えて止血し、吻合終了時にグラフトの開存を確認した。しかし、術後造影では吻合部における閉塞を認めた。このような吻合不全が生じた場合には追加の縫合を加えることは避け、ACSを取り外して新たに吻合しなおすほうがよいと考えられる⁴⁾。

従来の吻合方法でのSVG早期閉塞率は数%であるが、われわれの検討ではSVGの早期閉塞率が38本中5本(13.2%)と若干高率であった。前述したようなACS使用上の注意点が関与しているものと推測されるが、今後、早期閉塞の原因を解明し改善していくことが必要であろう。また、長期成績に関する報告は少なく、現段階では適応例を慎重に吟味すべきであると考えられる。

おわりに

今回われわれは、OPCAB後脳障害の原因である大動脈の部分遮断を避けるために、ACSを用いた大動脈-グラフト吻合を施行した。術前にショック状態であった1例を除いて術後脳障害を認めることなく経過し、吻合の迅速さにおいては従来の用手的吻合より優れていた。しかし、早期閉塞率は従来法と比較して若干高率であった。

ACSは術後脳障害を回避し、迅速な血行再建を可能にすると考えられた。ただし、早期閉塞の危険性が従来法より高く、適応例を慎重に吟味すべきと考えられた。

文 献

- 1) Endo M, Benhameid O, Morin JF et al : Avoiding aortic clamping during coronary artery bypass using an automated anastomotic device. *Ann Thorac Surg* **73** : 1000-1001, 2002
- 2) Hornik L, Tenderich G, Minami K et al : First experience with the St Jude Medical, Inc, Symmetry bypass system (aortic connector system). *J Thorac Cardiovasc Surg* **125** : 414-417, 2003
- 3) Wiklund L, Bugge M, Berglin E : Angiographic results after the use of a sutureless aortic connector for proximal vein graft anastomoses. *Ann Thorac Surg* **73** : 1993-1994, 2002
- 4) Eckstein FS, Bonilla LF, Englberger L et al : The St Jude Medical Symmetry aortic connector system for proximal vein graft anastomoses in coronary artery bypass grafting. *J Thorac Cardiovasc Surg* **123** : 777-782, 2002

SUMMARY

Clinical Experience with Aortic Connector System

Hideki Moriyama et al., Department of General and Cardiothoracic Surgery, School of Medicine, Kanazawa University, Kanazawa, Japan

From April to December 2002, 40 patients underwent coronary artery bypass grafting (CABG) using the St. Jude Medical (Minneapolis) Symmetry bypass system (aortic connector system : ACS). 59 proximal anastomoses (51 saphenous vein grafts, 8 radial artery grafts) were performed with the ACS. One saphenous vein graft occluded during operation. Postoperative evaluation of the anastomotic patency was carried out by angiography in 45 grafts. Five of the saphenous vein grafts were occluded (5/38). One patient who was shock state before operation presented with postoperative unconsciousness. Another patient died at 8th postoperative day caused by ventricular fibrillation. We conclude that the ACS produces a simple, quick way of performing the proximal anastomosis without the need for clamping the aorta, allows reducing

risk of embolization by aortic manipulation. However, it is necessary to discuss sufficiently using the ACS, because the graft patency with the ACS is lower than with standard suturing technique.

KEY WORDS : aortic connector system/OPCAB/side-clamp/postoperative cerebral infarction

討論 1.

西崎和彦 関 寿夫*

心拍動下冠状動脈バイパス術 (off-pump CABG: OPCAB) がここ数年で急速に普及した最大の理由は、冠状動脈との吻合のためにさまざまに工夫されたポジショナーやスタビライザーの開発である。一方の中枢側吻合が必要であるグラフトと大動脈との吻合に関しては、相変わらず部分遮断下に吻合をすることが避けられなかった。近年 St. Jude Medial 社 (ミネアポリス) から開発された Symmetry aortic connector system (ACS) は、この中枢側吻合をより簡単に行えるようにした画期的なものである。しかし、ACS による吻合が本当により安全かつより良質なバイパス術を可能にしたのであろうか。本論文は本邦での比較的多くの症例での報告であり、われわれの経験も加えて ACS に対する意見を述べる。

1. ACS を使用するメリット

本論文でも述べられているように、最大のメリットは上行大動脈の部分遮断を必要としないことによる脳合併症の回避であると考えられている。しかし、この点を否定的に報告している論文もあり¹⁾、今後さらに多くの報告が必要であると考えられる。ただ部分遮断を必要としないことによる他のメリットとして、きわめて石灰化の強い porcelain 様の大動脈に対しても、1.5 cm 四方くらいの軟らかい部分があれば吻合できるのは大きなメリットである。そしてその操作が簡便かつ楽であるということも大きなメリットである。

2. ACS を使用するデメリット

本論文では操作における問題点のみ述べられているが、構造上にも問題がある。まず、吻合に用いられる金属が内腔に露出していることであり、血栓閉塞をきたした報告がある²⁾。このため

われわれは術後早期に warfarin potassium と aspirin による抗凝固を行っている。また、グラフトを ACS にマウントするさいに内腔に金属の棒を通さなければならないことにより、少なからず内皮の損傷を起している可能性がある。そして最大の構造上の問題点は、大動脈と垂直に端側吻合されてしまうということであり、グラフトが屈曲しやすくなってしまふ。

一方、操作に伴うデメリットとしては本論文の記述のごとく、先に中枢側吻合を行う必要があるという点である。とくに心臓を脱転したりもちあげたりしないと吻合できないような回旋枝領域や右冠状動脈領域にバイパスする場合は、末梢側吻合を先に行った場合よりもグラフトの長さ合せがむずかしくなり、これもまたグラフトが屈曲する原因となる。

さらに、血行動態が不安定になり OPCAB の続行が困難で conventional CABG に移行した場合、冷却に伴い ACS が変形してしまう。形状記憶合金であるため温度が戻れば形状は元に戻るが、変形に伴う吻合部のグラフトに損傷が起ったと考えられる吻合部出血の経験がある。中枢側吻合がうまくいかなかった場合にも少なからず問題が存在する。回旋枝領域へのグラフトにおいて ACS による吻合がうまくいかず、手縫いによる再吻合が必要になった場合、グラフト吻合部は肺動脈にきわめて近いところとなるため部分遮断がかなりむずかしくなるうえに、グラフト吻合の角度と向きを考慮しないと肺動脈にあたる部分でグラフトが屈曲しやすい。

そして最後に、なによりもコストがかかることである。現在のところ保険適応が認められていないため、2本のグラフト吻合に使用した場合は約 30 万円余分にかかることとなる。

* K. Nishizaki, T. Seki (部長): 奈良県立三室病院心臓血管外科 (☎ 636-0802 奈良県生駒郡三郷町三室 1-14-16).