AⅣ-15　虚血性心疾患，とくに心筋梗塞後合併症に対する外科療法の検討

金沢大学　第1外科，富山赤十字病院　心臓外科*，大船共済病院　胸部外科**
川筋　道雄　青山　剛和　清原　薫　桜井　潤司
三崎　拓郎　向井　恵一*　塩谷　謙二*　大平　政人**
田中　信行**　岩　喬

急性心筋梗塞後合併症は予後が著しく不良であるが，近年の積極的な手術療法により生存例が増加している．しかし多くの重要な問題が未解決であるのが現状である．われわれは急性心筋梗塞後合併症 16 例に手術療法を行い生存 14 例（88%）を得たので，非手術例2例とともに，これら心筋梗塞後合併症に対する外科治療の問題点について検討を加えた．

対　象

症例は 18 例，男性 13 例，女性5例，年令は1才8カ月から 70 才であった．経験した手術症例は心室中隔穿孔2例，僧帽弁逆流4例，左室瘤 10 例であった．非手術例は心室中隔穿孔1例，僧帽弁逆流1例であった．

手術および成績

心室中隔穿孔手術症例2例は前壁中隔梗塞で，左―右短絡率は69%，50%であった．強力な内科的療法で循環動態が改善したため，梗塞発症後3および2カ月で手術を行った．第1例は中隔穿孔部閉鎖と左室瘤切除を行ったが少量の遺残短絡を認めた．術後経過は良好であったが6年5カ月で糖尿病の悪化，心不全にて失った．第2例は左室瘤切除後パッチにかかる張力を分散させるために中隔穿孔部を大きくパッチ閉鎖し，このパッチを左室切開創にはさみ縫合した．遺残短絡はなく術後経過は良好であったが，本例も糖尿病の悪化，心室細動にて術後2年4カ月で失った．危険因子としての合併疾患の厳重な管理の重要性を再認識した2例であった．非手術例は心室中隔前方穿孔の 66 才女性で，梗塞発症9日目に入院したが脳障害を認めたため手術は行わず 10 日後に失った．

僧帽弁逆流5例のうち3例は下壁梗塞後の腱索断裂，1例は乳頭全不全症候群によるもので，1例は左冠動脈肺動脈起始症で下壁梗塞に合併した乳頭筋断裂によるものであった．4例に発症2～4カ月後に手術を行った．施行した手術は僧帽弁置換＋左室瘤切除1例，僧帽弁置換＋A-Cバイパス術2例，僧帽弁置換＋左冠動脈大動脈再移植術1例であった．この症例は術後4年半で生体弁機能不全のために人工弁による再弁置換術を行い経過は良好である．他の3例も術後2～8年で経過良好である．非手術例は 70 才女性で，梗塞発症4日目に僧帽弁逆流が発生し IABP を使用し循環動態が一時的に改善したが，手術待期中に死亡した．

心筋梗塞後左室瘤切除 10 例のうち前壁中隔梗塞は8例，後壁梗塞は2例であった．手術適応は心不全3例，狭心痛3例，狭心痛＋心室頻拍1例，心不全＋心室頻拍1例，血栓塞栓2例であった．行った手術は左室瘤切除5例，左室瘤切除または cardiac amputation＋1枝 A-C バイパス3例，左室瘤切除＋2枝 A-C バイパス1例，左室瘤切除＋2枝 A-C バイパス＋cryosurgery 1例であった．10 例中8例が生存した．術後僧帽弁逆流が残存した1例は2年2カ月で心不全死した．次に術前心機能と手術成績との関連について検討した．左室瘤単独および左室瘤合併例において生存群（A群）と手術近接死および遠隔死（B群）について total EF, basilar half EF, basilar fractional area reduction を計測するとA群がB群より高値を示し，術後残存心筋の機能が予後を左右すると考えられた（図1）．心室頻拍合併例においては心室瘤切除のみでは不整脈が術後残存するためカテーテル電極による術前心臓電気生理検査を積極的に行う必要がある．症例はホルター心電図で心室性期外縮収が多発し，右室プログラム刺激で心室頻拍が誘発された左室瘤の1例である（図2）．手術は左室瘤切除と心室中隔を含む梗塞境界領域への cryosurgery を行い，右冠動脈と左回旋枝への2枝 A-C バイパスを行った．

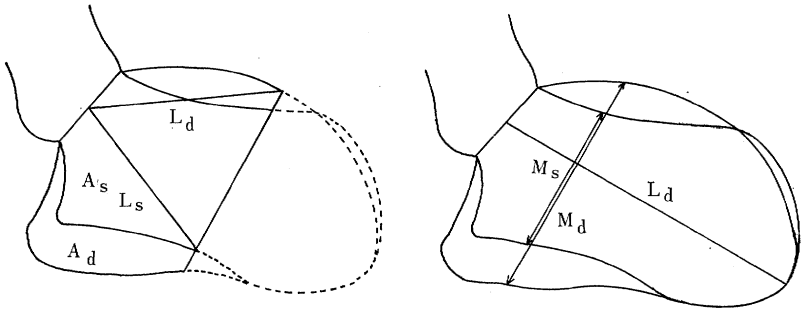

basilar half ejection fraction

$$BHEF=\left[1-\left\{\frac{L_d}{L_s}\times\left(\frac{A_s}{A_d}\right)^2\right\}\right]\times 100\%$$

basilar fractional area reduction

$$BFAR=\left\{1-\left(\frac{M_s}{M_p}\right)^2\right\}\times 100\%$$

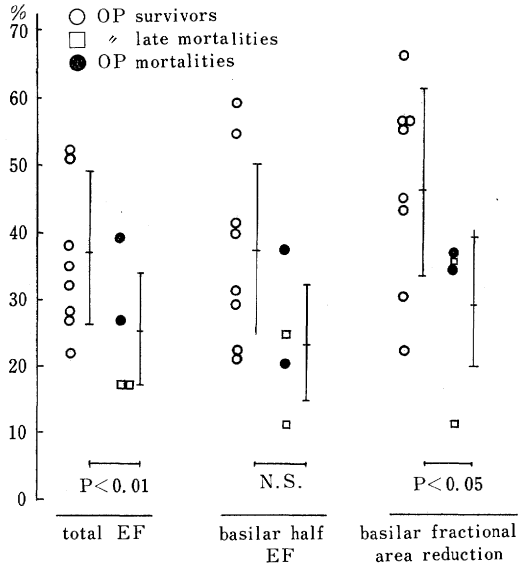

図 1　術前心機能と手術成績との関連

考　　案

心筋梗塞後合併症に対しては適切な時期に手術を行う必要があり，心室中隔穿孔例では循環動態が悪化したら直ちに手術すべきである．しかし内科治療で循環動態が改善した後に手術を行うと成績が良好である．梗塞部位は脆いため，パッチにかかる張力を分散させ遺残短絡を防止する術式を工夫すべきである．糖尿病等の合併疾患については厳重な管理が必要である．僧帽弁逆流ではIABP の効果は一時的であり症状が悪化したら直ちに手術を施行すべきである．手術は僧帽弁逆流を軽度でも残さぬために確実な弁置換術を行い，A-C バイパス術で再梗塞を防止する．心筋梗塞後心室瘤の手術成績は残存心筋機能に依存し，basilar fractional area reduction が良い指標である．心室性不整脈合併例には術前電気生理学的検査を行い不整脈手術を同時施行すべきである．われわれは不整脈発生源である梗塞境界領域への cryosurgery を行っており，切除困難な中隔や乳頭筋付近へも適用しうる術式である．

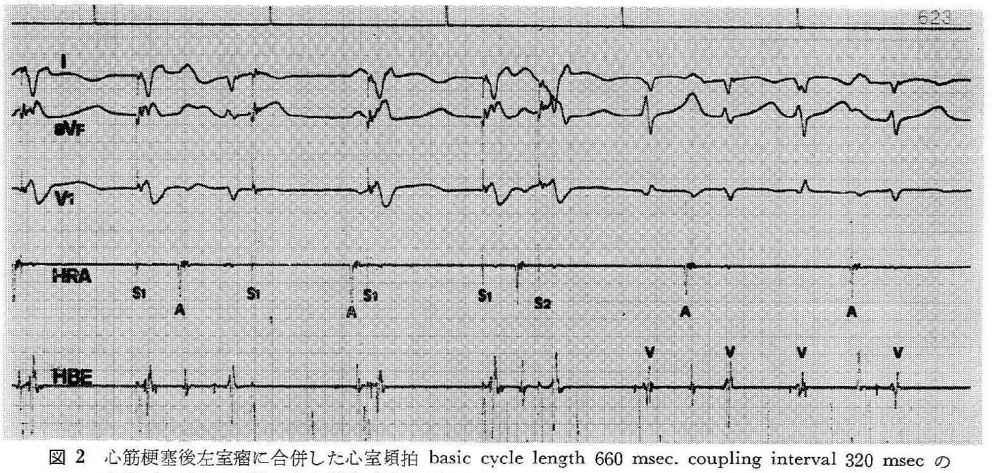

図 2　心筋梗塞後左室瘤に合併した心室頻拍 basic cycle length 660 msec. coupling interval 320 msec の右室プログラム刺激で心室頻拍が誘発された.

ま と め

以上，心筋梗塞後合併症（心室中隔穿孔，僧帽弁逆流，左室瘤）についてその外科治療上の問題点について検討した.

AⅣ-16　心筋梗塞後左室瘤切除術症例の検討

川崎医科大学　胸部心臓血管外科

藤原　巍　勝村　達喜　土光　荘六　元広　勝美
稲田　洋　佐藤　方紀　木曽　昭光　野上　厚志
正木　久男　中井　正信

心筋梗塞後左室瘤は心破裂，中隔穿孔や乳頭筋断裂など梗塞発症後早期に突発的に発症し，早期の予後不良な合併症と異なり，徐々に形成され，慢性期の経過中に発見されることが多く，外科的治療の対象となる例が多い.

当科で行った左室瘤切除例を対象とし臨床的問題点と心機能に対する効果について検討したので報告する.

対　　象

過去7年間に 15 例の左室瘤切除術を行った．これは同期間中に行った全虚血性心疾患手術 118 例の 12.7% にあたる．年令は 34 才より 68 才，平均 54.4 才で，平均年令，年令分布ともに全手術例と変らず，男 10，女5例であった．梗塞発症よりの期間は2カ月より5年，平均 17 カ月で，6カ月以内の症例が6例であった.

冠動脈病変：3枝病変3，2枝病変5，1枝病変4，不明3例，梗塞部位は前壁中隔 11，前壁中隔と下壁2，前壁中隔と後壁1，下壁1，左室瘤の部位，大きさは segment 3の心尖部に限局したものが5例，segment 2，3が4例，segment 2，3，4に及ぶもの5例，segment 4の下壁限局したものが1例で，左室瘤の大きさと冠動脈病変の重症度とは無関係であった.

主な臨床症状：手術適応とされた主な症状は心不全5，心不全と狭心症3，心不全と不整脈2，狭心症2，末梢動脈塞栓症2，不整脈1例で心不全を 10 例に，狭心症を5例に認めた.

手　　術

15 例中9例に瘤と心膜に癒着がみられ，体外循環を開始し，大動脈遮断，心停止下にこれを剥離した．巨大