

症 例

経皮的カテーテル塞栓術と外科的切除の併用による
両側性多発性肺動静脈瘻の1治験例木下 敬弘, 太田 安彦, 平能 康充, 渡邊 俊一
小田 誠, 村上 眞也, 渡邊 洋宇

要 旨

症例は56歳, 女性. 健診にて左下肺野の異常影を指摘された. 胸部 CT にて肺動静脈瘻が疑われ入院となった. 肺動脈造影にて左下葉の動静脈瘻は最大径60 mm, 流入血管径が8 mm と大きいため経皮的カテーテル塞栓術(以下; TAE)は不可能と判断された. また同時に右下葉にも最大径10 mm の動静脈瘻を認めため, これに対しては TAE を施行した. 左側の動静脈瘻に対して開胸下に瘻切除術を施行した.

索引用語: 肺動静脈瘻, 外科治療, Rendu-Osler-Weber 病
pulmonary arteriovenous fistula, surgical treatment, Rendu-Osler-Weber disease

はじめに

両側多発性の肺動静脈瘻は比較的稀な疾患である¹⁾. 今回, 我々は Rendu-Osler-Weber 病(以下; Osler 病)に合併した両側性多発性肺動静脈瘻に対して, 経皮的カテーテル塞栓術(以下; TAE)と外科的切除を併用し良好な結果を得た症例を経験したので報告する.

症 例

症 例: 56歳女性.

主 訴: 胸部 X 線異常陰影.

既往歴: 31歳時, 子宮摘出術.

家族歴: 特記すべきことなし.

現病歴: 6~7年前より時折鼻出血を認め治療を受けていた. 呼吸苦や頻脈などの自覚症状は認めていない. 以前より会社の健診にて胸部 X 線異常陰影を指摘されていたが放置していた.

1998年の健診にて再度胸部異常陰影を指摘, CT にて肺動静脈瘻が疑われ精査加療目的に入院となった.

入院時現症: 身長161 cm, 体重56 kg, 血圧124/68 mmHg, 脈拍64/分・整, チアノーゼなし. NYHA I. 左背下部に収縮期血管性雑音を聴取し, 両手指にバチ指を認めた.

入院時検査所見: 末梢動脈血ガス分析所見 pH 7.411, Pao₂ 56.0 Torr, Paco₂ 40.5 Torr, Sao₂ 89.3%. 血算, 生化学所見に異常認めず.

胸部 X 線写真: 左下肺野, 横隔膜直上に径60×50 mm の境界鮮明, 内部濃度均一な円形陰影を認めた (Fig. 1).

心電図所見: 特に異常所見を認めず.

胸部 CT 所見: 左 S¹⁰ に径60×45×60 mm 大の腫瘤影を認め, 造影 CT では肺動脈と同期して造影され肺動静脈瘻が疑われた. 3次元 CT 画像では2本の流入血管が明瞭に描出された (Fig. 2).

入院経過: 全身検索により舌, 口唇, 鼻腔に毛細血管拡張を認め, Osler 病と診断された. 脳

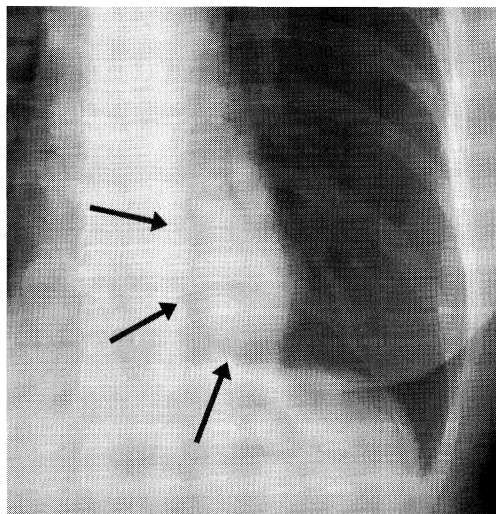


Fig. 1 Chest X-ray film shows a homogenous shadow in the left lung field (arrow).

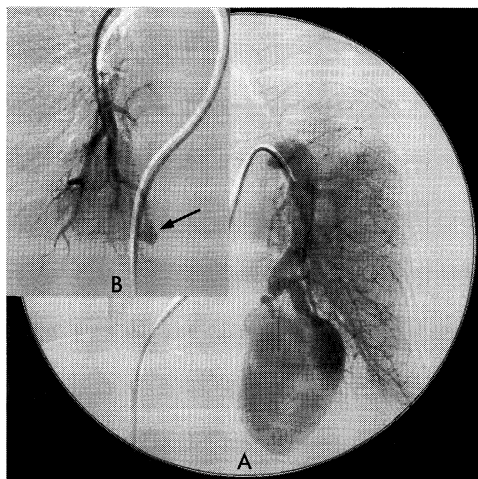


Fig. 3 Left pulmonary arteriogram shows a large arteriovenous fistula (A). Right pulmonary arteriogram shows a small arteriovenous fistula (arrow) (B).

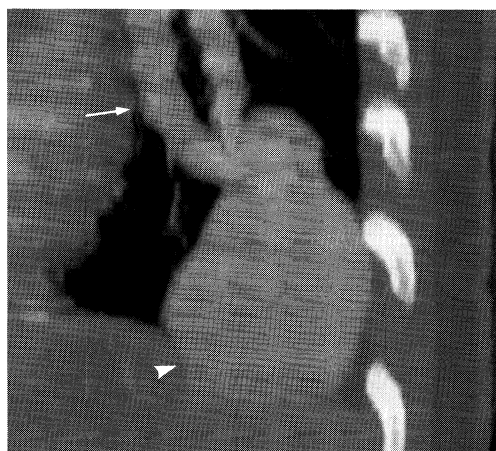


Fig. 2 3-dimensional CT indicates pulmonary fistula (head arrow) with two feeding arteries (arrow).

及び網膜に異常血管は認めなかった。

肺動脈造影所見：左 A¹⁰ から拡張，蛇行した 2 本の流入動脈が動静脈瘻を形成し，流出静脈は左下肺静脈に環流していた (Fig. 3A)。また右側 A¹⁰ 末梢にも径 10 mm の動静脈瘻が認められた (Fig. 3B)。IDC コイル (ターゲットシーエムアイ社) (6 × 20 mm 2 本，4 × 12 mm 2 本) を用いて右側に対し TAE が施行された。左側の巨大な動静脈瘻に対しては，14 × 20 mm のコ

イルを用いて TAE が試みられたが，コイルの migration が生じ TAE は不可能と判断された。左下葉の動静脈瘻に対し 3 週間後に手術を施行した。

手術所見：左後側方開胸，第 6 肋間にて開胸した。S¹⁰ に位置する動静脈瘻と周囲肺実質との境界は比較的明瞭であり，2 本の流入血管及び流出血管を結紮後瘻を核出した。A¹⁰ 末梢域に一部血行不全領域を認めたため，肺部分切除を追加した。

術後経過：順調に経過し術後 2 週間目に退院となった。退院時に施行された末梢動脈血ガス分析の結果は Pao₂ 83.6 Torr, Paco₂ 40.1 Torr, Sao₂ 97.3% とガス分圧の著明な改善が認められた。術後 3 カ月経過した現在，外来にて経過観察中であるが，末梢動脈血ガス分析も Pao₂ 83.3 Torr, Paco₂ 36.4 Torr, Sao₂ 97.2% と変化を認めず，良好に経過している。

考 察

肺動静脈瘻における両側同時発生の頻度は約 20% であり¹⁾，Osler 病を合併する頻度は本邦では 5 ~ 10% とされる²⁾。また，Osler 病合併例では多発例の頻度が 40 ~ 50% と高いことが知られ

ている^{1,3)}。両側性多発性肺動静脈瘻に対してTAEと外科的切除を併用したという報告は過去の文献を検索した限りでは本症例を含め3例あった^{3,4)}(Table 1)が、いずれの症例も肺機能の温存とともに良好な結果を得ていた。

本疾患の約28%は無症状である¹⁾が、未治療例では脳膿瘍、瘤破裂などの重篤な合併症の危険がある。外科治療法・塞栓療法の安全性が高くなった現在では、有症状例のみならず、無症状でも積極的に治療すべきとの意見がある^{1,3,5)}。Whiteら⁶⁾は径2.0 cm以下の無症状例における治療の意義は明らかではないが、流入血管の径が3 mm以上のものは無症状でも将来合併症をおこす可能性が高いので治療すべきと述べている。治療法の選択に際しては瘻の数、部位、大きさ、合併症の有無、肺高血圧症の有無、及び患者の全身状態などの因子の正確な評価が必要となる。

本疾患に対するTAEは1978年、Taylorら⁷⁾によって初めて報告された。低侵襲、肺機能の温存、繰り返し施行可能という利点が挙げられ、手術リスクが高い症例や両側性多発性の病変での有効性が報告されている^{2,6)}。一方、欠点として血栓形成あるいはコイルのmigrationなどによる全身への塞栓の危険性があり⁸⁾、その適応は慎重になされるべきである。最も問題となるコイルのmigrationの発生率は1.2%と報告されている¹⁾。近年のコイルはインターロッキングタイプとなっており、カテーテルから離脱する前にmigrationの発生を確認、適応の有無を判断出来るようになっているが、カテーテルの選択的挿入が技術的に困難な部位に瘻が存在する場合等ではTAEの適応から除外される。また流入血管の径が8 mm以上の巨大な瘻に

対してもTAEは可能となる場合もある⁹⁾が、本症例の如くmigrationを含めた合併症の可能性が高いと判断された場合、外科的切除が必要となる。

外科的切除に際しては可及的に正常肺組織を温存した瘻切除術が理想的である。しかし病変によっては術中に肉眼、触診上、瘻を確認出来ず区域切除や葉切除が必要な場合もある^{5,10)}。近年、侵襲面でTAEと開胸下手術の中間的な位置を占める胸腔鏡下手術による本疾患に対する肺部分切除術も報告されており^{11,12)}、末梢域に発生した小型の瘻に対しては有効な治療手段となりうると考えられる。本症例の場合、2本の流入血管を有する巨大な瘻を形成しており安全性を考慮し、開胸下に瘻の切除を行った。周囲肺組織との境界は比較的明瞭であり、縮小手術を安全に施行しえた。

予後に関しては外科的切除後では長期観察例でもきわめて良いとされ、一方TAE施行後の再発率は現時点では0.5%前後と報告されている¹⁾。特に多発例では残存した小さな瘻が術後拡大する可能性が示唆されている。このため治療後も定期的なCT検査や血液ガス分析検査が必要とされており^{6,9)}、本症例でも嚴重なfollow-upを行う予定である。

おわりに

以上、TAEと外科的切除の併用が有用であった両側性肺動静脈瘻の1例を報告した。両側性多発性の肺動静脈瘻に対してはTAEが第一選択であるが、症例によっては外科的切除を併用することで安全かつ確実な治療が可能であると考えられた。

Table 1 Cases of pulmonary arteriovenous fistula treated by combined embolization and surgical therapy in the literature.

Case	author (year)	age/sex	*R.O.W.	TAE		surgery	
				number/size (site)	number/size (site), procedure		
1	Stephan (1988)	19/F	YES	9/? mm (lt)	1/? mm (rt), fistulectomy		
2	Udaka (1995)	36/F	NO	1/4 mm (lt)	1/20 mm (rt), fistulectomy		
3	our case	56/F	YES	1/6 mm (rt)	1/60 mm (lt), fistulectomy		

*Rendu-Osler-Weber disease

文 献

- 1) James RG, Ghassan K : Pulmonary arteriovenous malformations. *Am J Respir Crit Care Med* **158** : 643-661, 1998.
- 2) 塩谷隆信, 進藤 勉, 佐野正明, 他 : オスラー病に合併した多発性肺動静脈瘻に金属コイルによる塞栓術が奏功した1例. *日胸* **54** : 763-768, 1995.
- 3) 宇高徹総, 青江 基, 森山重治, 他 : 肺動静脈瘻11例の治療経験. *胸部外科* **48** : 389-393, 1995.
- 4) Stephan LW, Vincent D : Combined radiological and surgical management of arteriovenous malformation of the lung. *Ann Thorac Surg* **45** : 213-215, 1988.
- 5) 岩 喬, 村上眞也, 渡邊洋宇 : 肺動静脈瘻. *呼吸* **6** : 1314-1318, 1987.
- 6) White RI, Pollak JS, Wirth JA : Pulmonary arteriovenous malformations : diagnosis and transcatheter embolotherapy. *J Vasc Intervent Radiol* **7** : 787-804.
- 7) Taylor BG, Cockerill EM, Manfredi F, et al : Therapeutic embolization of the pulmonary artery in pulmonary arteriovenous fistula. *Am J Med* **64** : 360-365, 1978.
- 8) 正岡俊明, 由岐義広, 大泉弘幸, 他 : 経カテーテル塞栓療法後緊急手術を施行した肺動静脈瘻の1例. *胸部外科* **48** : 941-944, 1995.
- 9) Lee DW, White RI, Egglin TK, et al : Embolotherapy of large pulmonary arteriovenous malformations : long term results. *Ann Thorac Surg* **64** : 630-640, 1997.
- 10) 小玉 仁, 平井利和, 鯉淵幸生, 他 : 肺動静脈瘻に対する外科治療—肺葉切除と瘻切除術の経験—. *胸部外科* **46** : 595-598.
- 11) Watanabe N, Munakata Y, Ogiwara M, et al : A case of pulmonary arteriovenous malformation in a patient with brain abscess successfully treated with video-assisted thoracoscopic resection. *Chest* **108** : 1724-1727, 1995.
- 12) 長坂不二夫, 梅沢久輝, 大森一光, 他 : 3DCTにより診断し胸腔鏡下切除を施行した肺動静脈瘻の一例. *日呼外会誌* **11** : 579-582, 1997.

A case of bilateral pulmonary arteriovenous fistula treated by both embolization and surgical combined therapy

*Takahiro Kinoshita, Yasuhiko Ohta, Yasumitsu Hirano, Syunichi Watanabe
Makoto Oda, Shinya Murakami, Yoh Watanabe*

Department of Surgery (1) Kanazawa University School of Medicine

A 56-year-old woman was admitted to the hospital with an abnormal shadow in the left lower lung field on chest X-ray film. The findings on chest CT examination suggested a pulmonary arteriovenous fistula. Left pulmonary arteriogram showed a large fistula (60 mm) with feeding vessels of 8 mm in diameter in the left lower lobe. It seemed to be impossible to perform embolization because of the size of fistula and its feeding vessels. Right pulmonary arteriogram at the same time revealed a small fistula of 10 mm in diameter in the right lower lobe, which was treated by embolization. The fistula of the left lung was resected on thoracotomy.