

症例報告

## 感染性膵壊死に対して衣類圧縮用袋を用いた planned necrosectomy が有用であった1例

金沢大学大学院医学系研究科がん局所制御学

中沼 伸一 萱原 正都 中川原寿俊  
伊藤 博 田島 秀浩 藤田 秀人  
北川 裕久 藤村 隆 太田 哲生

症例は30歳の男性で、体重120kg、BMI 41の高度肥満であった。重症急性膵炎と診断され当院に紹介された。CTでは両側胸水、膵実質の不明瞭化、後腎傍腔に及ぶ滲出液が認められた(Grade IV)。また、SIRS、急性循環不全の状態であった。入院後4病日、炎症反応の持続とCTにて膵頭部の血流障害が認められ、感染性膵壊死と判断し、necrosectomyを行った。腸管・組織浮腫のため、閉腹によるabdominal compartment syndromeが危ぐされたため、術後 zipper techniqueとして衣類圧縮用袋を腹壁に固定し、腹腔内洗浄を伴うplanned necrosectomyを継続し、残存膵壊死組織の除去を行った。退院1年目の現在、患者は職場復帰している。衣類圧縮用袋を用いた zipper techniqueは高度肥満を有する感染性膵壊死の術後に有用な処置と考えられ若干の文献を加え報告する。

### はじめに

感染性膵壊死に対する手術(膵壊死部摘除術；以下、necrosectomy)は膵壊死組織の可及的除去が目的であるが、残存壊死巣の徹底した除去が予後を左右する。残存壊死巣に対するドレナージには閉鎖式持続洗浄(continuous closed lavage；以下、CCL)とオープンドレナージ(open drainage；以下、OD)が推奨されるが、どちらが優れているかの結論は出ていない<sup>1)</sup>。今回、我々は高度肥満症例の感染性膵壊死に対しnecrosectomyを行い、術後に zipper techniqueとして衣類圧縮用袋を用いたplanned necrosectomyが有用であった1例を経験したので報告する。

### 症 例

患者：30歳、男性

主訴：上腹部痛

既往歴：特記すべきことなし。

家族歴：特記すべきことなし。

現病歴：平成19年6月初旬、上腹部痛を自覚し、前医で急性膵炎と診断された。24時間後には重症急性膵炎と診断され、当院消化器内科に搬送された。入院後、蛋白分解酵素阻害剤および抗菌薬の持続動注療法、持続的血液濾過透析を開始された。入院後2日目からは急性循環不全に対し昇圧剤の使用を開始した。また、肺炎に伴う呼吸不全が出現し、人工呼吸器管理となった。入院後4日目には画像診断上感染性膵壊死が認められたため、外科的治療を目的に当科に紹介された。

現症(転科時)：身長170cm、体重120kg、body mass index (BMI) 41、血圧110/50mmHg、脈拍140回/分、体温40.1℃、人工呼吸器管理下にて呼吸数30回/分であった。

血液生化学検査所見(転科時)：WBC 12,800/ $\mu$ l、CRP 31.3mg/dlと高度の炎症反応を認め、さらに黄疸、肝胆道系酵素の上昇を認めた。FiO<sub>2</sub> 0.6の人工呼吸器管理下にて、PaO<sub>2</sub>は73mmHgであった(Table 1)。

腹部造影CT(転科時)：膵実質の不明瞭化、膵頭部・鉤部の造影効果不良部位を認めた。前腎傍

<2009年5月27日受理>別刷請求先：中沼 伸一  
〒920-8610 金沢市沖町ハ-15 金沢社会保険病院外科

Table 1 Laboratory data

WBC	12,800 / $\mu$ l	CRP	31.3 mg/dl
RBC	$348 \times 10^4$ / $\mu$ l	Na	141 mEq/l
Hb	11.4 g/dl	K	3.2 mEq/l
Ht	33.1 %	Cl	105 mEq/l
Plt	$11.4 \times 10^4$ / $\mu$ l	Ca	7.4 mg/dl
		BUN	15 mg/dl
BAG (ventilator FiO <sub>2</sub> 0.6)			
pH	7.44	Cre	1.2 mg/dl
PaO <sub>2</sub>	73 mmHg	TP	4.6 g/dl
PaCO <sub>2</sub>	39.9 mmHg	T-Bil	7.3 mg/dl
BE	2.8 mEq/l	ALP	209 IU/l
HCO <sub>3</sub> <sup>-</sup>	26.7 mEq/l	$\gamma$ GTP	277 IU/l
SaO <sub>2</sub>	97 %	GOT	58 IU/l
		GPT	46 IU/l
		LDH	466 IU/l
		AMY	168 IU/l

腔から後腎傍腔，結腸間膜の脂肪濃度の上昇が認められた。黄疸，肝胆道系酵素の上昇を認めたが，総胆管結石は認められなかった (Fig. 1)。

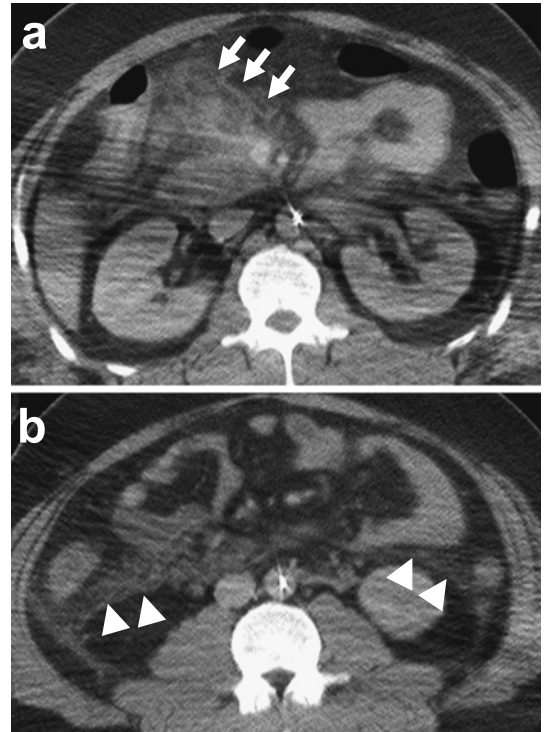
胸部 CT (転科時)：胸部両側肺野には，肺炎像が認められた。

呼吸循環不全状態，高度肥満により，磁気共鳴胆道膵管造影 (magnetic resonance cholangiopancreatography：MRCP) や ERCP による胆道系の評価や，CT または超音波ガイド下の穿刺吸引による細菌学的検査はできなかった。

膵炎の重症度判定はスコア 12 点，stage 3(重度 II)であった。4 日間の保存的集中治療を行っても呼吸循環不全状態，全身性炎症反応症候群 (systemic inflammatory response syndrome：SIRS) は遷延し，炎症反応も持続した。CT では膵頭部の血流障害を認め，病態の改善を認めないことより敗血症を伴う感染性膵壊死と判断し，necrosectomy の適応と考えられた。

手術所見：膵頭部から体部にかけて，黒色の膵壊死組織が認められたため，necrosectomy を施行した。また，胆泥を含む胆汁を総胆管内に認めたため，胆嚢摘出術後，C チューブドレナージを行った。術後の経腸栄養管理目的に腸瘻チューブを留置した。腸管や腸間膜組織の浮腫が著明であることに加え，高度肥満のために閉腹は困難であった。Abdominal compartment syndrome (以下，ACS) が危ぐされたため，開腹創を輸液バックにて覆い

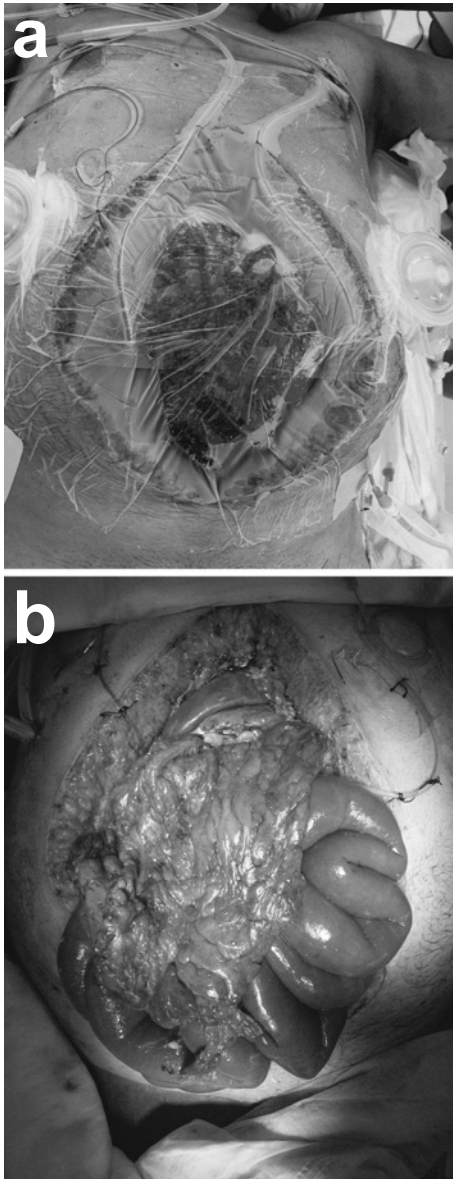
Fig. 1 Abdominal enhanced computed tomography showed decreased enhancement in the head and uncinata process of the pancreas (arrow), increased enhancement of panniculitis from anterior to posterior perinephric space and mesocolon (arrow head).



縫合固定し，silo closure とした (Fig. 2a)。

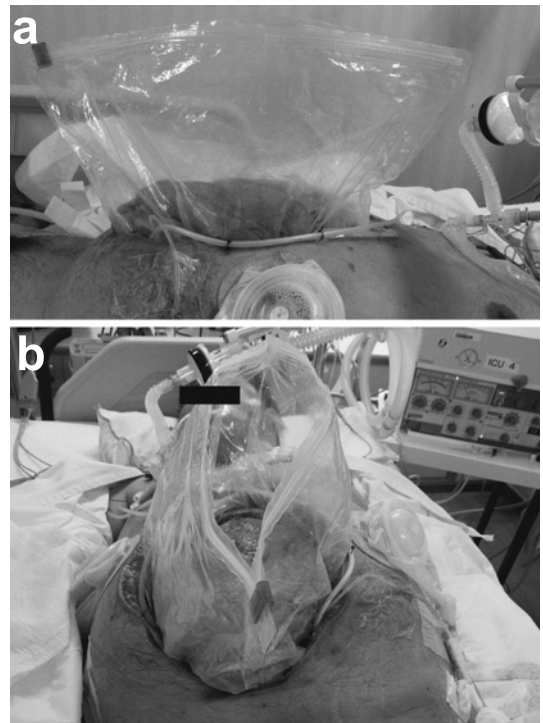
術後経過：術後第 2 病日，第 4 病日，腸管浮腫，高度肥満，怒責反射にて silo closure に用いた点滴バックが破損した。腸管の露出，メチシリン耐性黄色ブドウ球菌 (Methicillin resistant Staphylococcus aureus；以下，MRSA) 感染を伴う腹水，滲出液のベッド上漏出も認められ，創部管理に難渋した (Fig. 2b)。術後第 5 病日には，腹腔内感染の回避と，腸管保護のために衣類圧縮用袋を腹壁に縫合固定した。衣類圧縮用袋は一辺に開閉用ジッパーのついた衣類保存用のナイロン・ポリエチレン製の透明な袋で，安価に入手でき，45×75 cm L サイズのものを滅菌して使用した。袋の底を切り開き，筒状とした後，約 5cm 折り返し，1-0 絹糸にて腹膜と筋鞘に縫合固定した。ナイロン

**Fig. 2** We performed silo closure using an open infusion pack to prevent ACS (a). Silo closure was broken because of edematous intestines and severe obesity. Intestines were exposed from abdominal space. Ascites and exudated fluid leak out to bedside (b).



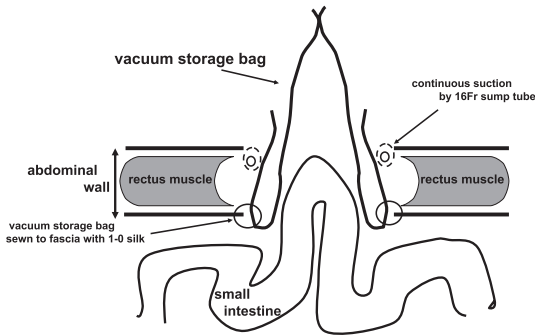
糸は袋が破損したため使用しなかった。腹壁と袋の折り返し部分の間にサンプルチューブを留置し、滲出液や洗浄液を持続吸引した(Fig. 3, 4)。連日

**Fig. 3** A vacuum storage bag was fixed to the wound.



生食 6l の腹腔内洗浄と腓壊死組織に対しては直接局所洗浄を開始し、追加の debridement, necrosectomy を行った。洗浄後、zipper にて袋を閉鎖し、腹腔内臓器を保護した。サンプルチューブの持続吸引と zipper による袋の閉鎖にて洗浄液や滲出液のベッド上漏出を認めなかった。本法を継続することにより発熱、炎症反応は軽快し、腹腔内感染の改善がみられた。しかしながら、腸瘻チューブ留置部の腸管損傷による小腸穿孔と、ドレナージ不良な腹腔内膿瘍を認め、3度の穿孔部の縫合閉鎖とドレナージチューブの位置変更術を余儀なくされた。初回手術より第27病日目には、感染性腓壊死巣も限局化し、浮腫の軽快がみられたため閉創術を行った。腸管や大網が腹壁に癒着していたため、皮下組織を剥離し皮膚を寄せて創部を閉鎖した。CCLによる局所洗浄により、炎症所見の改善に加え、発熱の軽快を認め、CTでは腓尾部、腓頭部、右前腎傍腔に認められた膿瘍も縮小した

**Fig. 4** Schematic drawing of fixed a vacuum storage bag : We cut the bottom of a vacuum storage bag. The bag was sewn to fascia and peritonea with 1-0 silk. 16Fr sump drains were placed between abdominal wall and the bag for continuous suction.

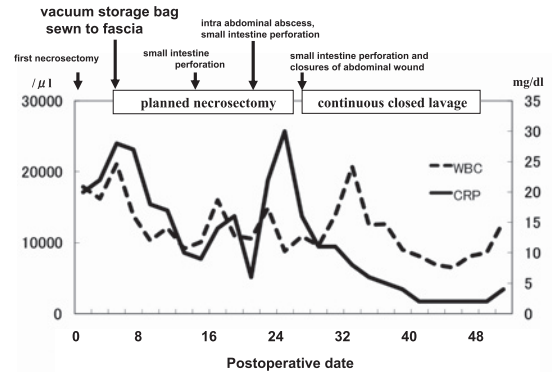


(Fig. 5). 入院後第 179 病日目には退院可能となり、現在職場復帰している。

### 考 察

感染性膵壊死に対して手術を行う場合は necrosectomy が推奨されるが、残存した壊死巣に対する術後の徹底した除去が予後を左右すると言われている<sup>1)</sup>。残存壊死巣に対する外科的処置として、CCL または OD が推奨されるがどちらが優れているかは議論のあるところである。近年、OD の過大侵襲を回避すべく zipper technique を用い、計画的に necrosectomy を繰り返す planned necrosectomy が報告されている<sup>1)</sup>。PubMed にて 2008 年までキーワードを「zipper technique, pancreatitis」, 「open abdomen, pancreatitis」, 医学中央雑誌にて 1983 年から 2008 年までキーワードを「zipper technique」, 「open abdomen」, 「open management」, 「open abdominal management」として検索した結果では、腹膜炎を伴った壊死性膵炎に対する OD において開腹創にジッパーとメッシュを縫合し腹腔内洗浄を行う方法や<sup>2)</sup>、開腹開放管理において水分漏失や逆行性腹腔内感染を防ぐためにビニール袋を開腹創に縫着する方法が報告されている<sup>3)</sup>。しかし、感染性膵壊死に対して本症例のように開閉用ジッパーのついた衣類圧縮用袋を用いた zipper technique による planned necro-

**Fig. 5** Postoperative course : After the fixation of a vacuum storage bag fixed, we started planned necrosectomy. On the 27th day after first necrosectomy, closures of the abdominal wound and continuous closed lavage were started. White blood cell count and CRP level were decreased. Emergency operations for small intestine perforation were needed for three times.



sectomy 例は現在までに報告されていなかった。

本症例では necrosectomy 後に閉腹を試みたが、腸管や周囲組織の浮腫が著明であったことに加え、高度肥満により閉腹による ACS も危ぐされたため、silo closure を行い、術後に OD が必要と判断した。OD の方法に関しては、急性膵炎の診療ガイドラインによると necrosectomy 施行後に後腹膜腔および網嚢腔に gauze packing を行い、腹壁開放創を介して、壊死組織を認めなくなるまで計画的 (2~3 日ごと) にドレナージ操作を繰り返すとされている<sup>1)</sup>。実際には、解放創露出部をガーゼで保護し、1 日 2~3 回、ドレーンや用手的な生理食塩水洗浄に加え debridement, necrosectomy を行っている<sup>4)</sup>。また、腸管を保護するために隣、胃後面、結腸間膜、横行結腸の癒着を防止するシリコンガーゼで被覆を行う方法が行われている<sup>5)</sup>。しかしながら、OD の合併症として、露出腸管の穿孔や創部や necrosectomy の不十分な部位からの大量出血などが報告されている<sup>6)</sup>。また、OD では洗浄液や滲出液による創部周囲やベッドの汚染に加え創処置の煩雑さ、ドレッシング材のコストの問題も挙げられる。本症例では手術の際、高度肥満による術野確保の困難さにより、

剣状突起直下から下腹部までの開腹創が必要であった。広範囲な開腹創に加え、腸管浮腫と強い怒責反射により、容易に silo closure が破損し、腸管が腹壁外に露出された。また、腹腔内洗浄の範囲が広く、MRSA 感染を伴う腹水、滲出液、洗浄液などによるベッドの汚染を避けられなかった。このような、腹壁開放管理の問題点に対して、重症急性膵炎後の膵周囲膿瘍や壊死巣感染の症例に対し、山田ら<sup>7)</sup>はフリーザーバック (ZIPLOC<sup>®</sup>) を腹壁に縫合固定し、頻回な腹腔内洗浄の簡略化だけでなく、周囲汚染の軽減、腸管損傷の軽減、経済性に優れていたと報告している。本症例に対してもフリーザーバックの装着を試みたが開腹創が大きく、完全に被覆することはできなかった。そこで、フリーザーバックと同様に開閉用ジッパーのついた衣類圧縮用袋を使用したところ、開腹創の完全被覆が可能であった。本法により、腹腔内洗浄による洗浄液や滲出液のベッド上漏出を認めず、洗浄後は zipper にて袋を閉鎖し腹腔内臓器を保護することが可能であった。腹腔内洗浄と膵壊死組織に対する局所洗浄を継続し、膵壊死・感染組織の除去を効果的に行うことができた。また、処置中に衣類圧縮用袋の固定が破損することはなかった。

重症急性膵炎では併存症として腹腔内圧 (intra-abdominal pressure; 以下, IAP) の上昇に伴う ASC が経験され<sup>8)</sup>、多臓器不全で死亡した症例も報告されている<sup>9)</sup>。また、本症例のごとく高度肥満症例では腹部が緊満していることから腹圧が上昇しやすく、容易に腹腔内臓器の循環不全をひき起こすと言われている<sup>10)</sup>。ACS は一旦発症すると高い致死率を示すため、IAP を膀胱内圧でモニターリングし、全身状態や臨床症状から ACS の早期診断が必要である<sup>11)</sup>。ACS を発症した場合は速やかに腹壁を開放し IAP の減圧を図る方法が必要であるが、代表的な術式として silo closure がある。滅菌された中心静脈栄養用プラスチック・バックや腸バック (アイソレーション・バック) を切り開き、腹壁と腹腔内臓器の間に挿入、あるいは筋膜や皮膚に直接縫合して sili (サイロ) を形成し、そのうえから接着性イソジンドレープで覆う

方法である<sup>12)</sup>。腹腔内臓器の腹壁への癒着を防ぎ、直視下に腸管の状態を観察できるために広く施行されている<sup>12)</sup>。本症例でも silo closure を試みたがうまくいかず、衣類圧縮用袋を使用した zipper technique により袋内に IAP が分散し、破損を認めず継続した減圧が可能であった。衣類圧縮用袋を使用した zipper technique は高度肥満症例の ACS に対しても効果的と考えられた。

Zipper technique を用いた planned necrosectomy の治療成績に関しては、壊死性膵炎と感染性膵壊死例を含め、死亡率 34~37.5%、集中治療室入室日数は生存例で平均 22 日、在院日数は生存例で平均 48 日、平均手術回数は生存例で 3.3~5.4 回、合併症は瘻孔形成 (膵液瘻、消化管瘻) 31%、術後出血 14%、腹腔内膿瘍再発 11% と報告されている<sup>13)14)</sup>。急性膵炎の診療ガイドライン第 2 版では、壊死性膵炎の早期症例に対する外科的治療は推奨されておらず<sup>1)</sup>、今後は感染性膵壊死に限った症例にて zipper technique を用いた planned necrosectomy の有用性の臨床的検討が必要と考えられた。

## 文 献

- 1) 急性膵炎の診療ガイドライン第 2 版作成委員会編: エビデンスに基づいた急性膵炎の診療ガイドライン. 第 2 版. 金原出版, 東京, 2007
- 2) Hedderich GS, Wexler MJ, McLean AP et al: The septic abdomen: open management with Marlex mesh with a zipper. *Surgery* **99**: 399-408, 1986
- 3) 鈴木 忠: Open abdomen management の適応と方法. *救急医* **27**: 1577-1581, 2003
- 4) Moriwaki Y, Sugiyama M, Takahashi K et al: Open wound drainage for severe peritonitis with uncontrollable gastrointestinal perforation. *J Gastrointest Surg* **8**: 313A, 2004
- 5) 森脇義弘, 春成伸之, 鈴木範行ほか: 重症急性膵炎に対する open drainage (open wound drainage management laparostomy management). *消化器科* **45**: 234-238, 2007
- 6) 武田和憲: 重症急性膵炎に対する手術—necrosectomy, 腹腔鏡補助下の necrosectomy, 後腹膜アプローチによる necrosectomy. *手術* **61**: 919-926, 2007
- 7) 山田真理子, 切田 学, 小谷穰治ほか: フリーザーバック (ZIPLOC<sup>®</sup>) を用いた高度腹腔内感染例の術後感染対策の工夫. *日腹部救急医学会誌* **26**: 708, 2006



- 8) 木村康利, 平田公一, 信岡隆幸ほか: necrosectomy の適応と実際. 消外 29 : 1719—1728, 2006
- 9) 片山俊子, 美馬裕之, 山口由紀ほか: 腹部コンパートメント症候群を呈した重症急性膵炎の一例. 蘇生 26 : 18—21, 2006
- 10) 広田昌彦, 小川道雄: 肥満と急性膵炎. 肝・胆・膵 42 : 53—56, 2001
- 11) 織田成人, 平澤博之, 志賀英敏ほか: ACS に対する Open Abdomen Management の実際と留意点. 日腹部救急医学会誌 22 : 1057—1063, 2002
- 12) Tremblay LN, Feliciano DV, Schmidt J et al : Skin only or silo closure in the critically ill patient with an open abdomen. Am J Surg 182 : 670—675, 2001
- 13) Radenkovic DV, Bajec DD, Tsiotos GG et al : Planned staged reoperative necrosectomy using an abdominal zipper in the treatment of necrotizing pancreatitis. Surg Today 35 : 833—840, 2005
- 14) Perez A, Hilvano S : Abdominal zippers for temporary abdominal closure in planned relaparotomies for peripancreatic sepsis experience in a developing country. J Hepatobiliary Pancreat Surg 8 : 449—452, 2001

### A Case of Infected Pancreatic Necrosis with Severe Obesity Treated Effectively by the Vacuum Storage Bag for Zipper Technique

Shinichi Nakanuma, Masato Kayahara, Hisatoshi Nakagawara, Hiroshi Ito,  
Hidehiro Tajima, Hideto Fujita, Hirohisa Kitagawa,  
Takashi Fujimura and Tetsuo Ota  
Gastroenterological Surgery, Division of Cancer Medicine,  
Graduate School of Medical Science, Kanazawa University

A severely obese 30-year-old male (BMI 41) weighing 120kg and referred based on a diagnosis of severe acute pancreatitis was found in computed tomography (CT) to have bilateral hydrothorax, unclear pancreatic parenchyma, and exudate spreading to the posterior pararenal spacer (Grade IV). He also had SIRS and acute circulatory failure. On hospital day 4, persistent inflammatory reactions and a CT finding of pancreatic-head necrosis were noted. Based on a diagnosis of infectious pancreatic necrosis, he underwent necrosectomy. It was difficult to close the abdominal wall because of intestinal and tissue edema. Postoperatively, we attached a vacuum storage bag to the abdominal wall by a zipper. The planned necrosectomy, accompanied by intraperitoneal lavage, was continued to remove residual pancreatic necrotic tissue. No sign of abdominal compartment syndrome was noted. The patient has been discharged and resumed his previous work. The zipper technique and vacuum storage bag thus proved useful in providing postoperative care to a patient with infectious pancreatic necrosis accompanied by severe obesity.

**Key words** : infected pancreatic necrosis, zipper technique, obese

[*Jpn J Gastroenterol Surg* 43 : 55—60, 2010]

**Reprint requests** : Shinichi Nakanuma Department of Surgery, Kanazawa Social Insurance Hospital  
Ha-15 Oki-machi, Kanazawa, 920-8610 JAPAN

**Accepted** : May 27, 2009