高度の線維化を伴う非アルコール性脂肪肝炎（NASH）モデルマウスの開発と新しい病態解析技術の提案

メタデータ	言語: jpn 出版者: 公開日: 2022-05-18 キーワード (Ja): キーワード (En): 作成者: 常山, 幸一, Tsuneyama, Koichi メールアドレス: 所属:
URL	https://doi.org/10.24517/00066103

This work is licensed under a Creative Commons Attribution-NonCommercial-ShareAlike 3.0 International License.

【研究紹介】

高度の線維化を伴う非アルコール性脂肪肝炎（NASH）モデルマウスの開発と新しい病態解析技術の提案

常　山　幸　一
徳島大学大学院医歯薬学研究部　疾患病理学分野

Development of a mouse model of nonalcoholic steatohepatitis (NASH) with severe fibrosis and proposal of a new analytical technique of pathogenesis

Koichi Tsuneyama

は　じ　め　に

非アルコール性脂肪肝障害 (NAFLD) や，その重篤型である非アルコール性脂肪肝炎 (NASH) はメタボリックシンドロームの肝臓での表現型とされ，患者数が世界的に増加している．NASHは肝細胞内への脂肪蓄積，肝実質の炎症，バルーニングと呼ばれる肝細胞障害に加えて，中心静脈周囲に拡がる肝細胞を縫うような繊細な線維化の進展を特徴とし，高度の線維化から肝細胞癌にも進展しうる進行性･難治性疾患である．現在，世界中で病態解析や治療法の開発が積極的に進められており，ヒトの病態解析にトランスレート可能なNASHモデルの開発も進んでいるが，肥満や高脂血症，糖尿病といった病態を合併しないものや，線維化が殆ど生じないものなど，病理学的にヒトの病態を正確に反映していないモデル動物も見受けられる．我々はヒトに近い経過で発症･進展し，病理形態学的にもヒトNASHと類似する新規モデル動物の開発に取り組み，これまでGalectin-3欠損マウス[1]，新生児期にグルタミン酸ナトリウムを皮下投与して作成するMSGマウス[2]，自然発症メタボリックシンドロームモデルマウスであるTSODマウス[3-5]などの有用性を報告してきた．これらのマウスはNASHに特徴的な脂肪変性やバルーニング，肝実質の炎症をきたし，高率に肝細胞癌を発症する病態解析モデルであるが，NASHに特有の繊細な線維化は軽微であり，NASH－線維化－肝発癌機序の解明には不向きなものであった．今回，我々は高脂肪-高コレステロール食をベースとしたNASH誘導飼料 (iHFC diet) の開発に成功した．iHFC dietをいくつかの系統のマウスに投与したところ，興味深いことに系統によって異なる表現型が誘導された．本稿では，iHFC誘導TSNOマウスとiHFC誘導A/Jマウスの病態を概説するとともに，新しいモダリティを用いた脂質と線維化の解析結果を紹介する．

NASH線維化亢進モデルマウス (3-Fマウス)

TSODマウスはクローズドコロニーであるddYマウスから肥満形質，糖尿病形質を示す個体を選抜し，30世代以上交配して作成された近交系マウスであり，肥満や糖尿病を示さない個体を選抜して交配を繰り返した対照マウス (TSNOマウス) も同時に作成されている．我々はiHFC dietがTSODマウスのNASH病態を促進すると考え，TSNOマウスを対照として投与実験を行った．その結果，予期せぬことにTSNOマウスの方でより強いNASH-線維化が誘導され，長期間の投与で全例に肝細胞がんが発症した[6]．iHFC-TSNOマウスは14週間のiHFC diet投与で脂肪変性や肝実質の炎症，びまん性に進展するF3相当の高度の線維化が生じる

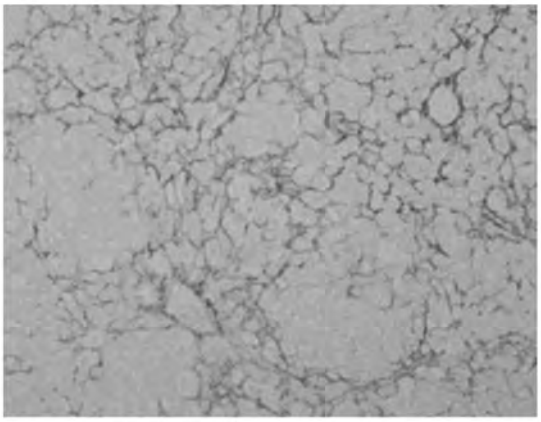

図1．肝臓のシリウスレッド染色．肝細胞を縫うように繊細な線維化が進展していた．

ことから，3-F (fatty-fibrosis fortissimo) マウスと命名した．3-FマウスはNASH-線維化機序の解明や，線維化を標的とした薬剤開発等に応用が期待される．

iHFC誘導A/Jマウス

近交系マウスであるA/JマウスにiHFC dietを投与すると，小滴性の脂肪変性を示す肝細胞を背景として，明るい胞体を有する細胞の小集簇巣が出現した．これらの細胞は脂質を貪食したマクロファージの集簇であり，CD204陽性でM2マクロファージの形質を示していた．凍結標本を作成し，偏光顕微鏡でこれらのマクロファージ集簇巣を観察すると，“マルタの十字架”と呼ばれるコレステロールの結晶構造が確認された．シリウスレッド染色を施行すると，これらのマクロファージ集簇巣を起点として，マクロファージを取り囲むようにリング状に線維化が進展しており，周囲には活性化した星細胞が隣接していた[7]．本モデルはマクロファージと活性化肝星細胞との相互作用による線維化の進展を実際の肝組織中で同時に観察・解析できるユニークな病態解析モデルである．

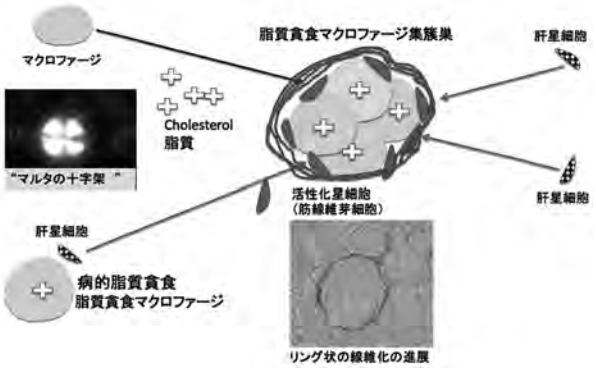

図2．iHFC誘導A/Jマウスに出現する脂質貪食マクロファージ集簇巣とリング状線維化

NASHの肝細胞に蓄積する脂質成分の解析

NASHの肝組織中には多様な脂質が存在している．我々はある特定の脂質成分がNASHの病態機序に深く関わっているのではないか，との仮説を立て，様々なモダリティを用いてpathogenic lipidsの同定と病理的役割を検討している．様々な物質の局在を網羅的に可視化できるイメージング質量分析を用いて，A/Jマウスのマクロファージ集簇巣に一致する質量電荷比 (m/z) を探索したところ，候補物質の1つとしてm/z 772.5が見出された．m/z 772.5のLC-MS/MS解析によって，ホスファチジルコリン (P-18:1(11Z)/18:0) やホスファチジルエタノールアミン (18:0/20:2(11Z,14Z)) などのリン脂質が同定され，これらの脂質が線維化を惹起するpathogenic lipidsとして作用している可能性が示された[7]．次に，非侵襲的解析であるラマン散乱光分析で得られるラマンスペクトルをイメージング化して，肝細胞内に蓄積している脂質成分の性状と局在を解析した．その結果，隣接する脂肪滴でも脂質の組成が大きく異なることや，脂肪滴内の脂質の分布に局在があることがわかった[8]．現在，ラマン顕微鏡での位置情報をもとに，細胞障害や炎症と関連する脂肪滴の性状を検索している．

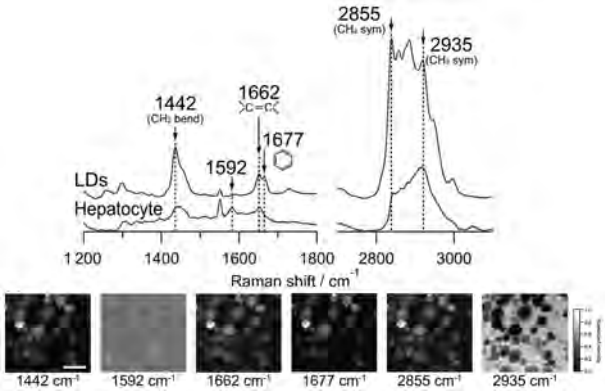

図3．肝細胞と脂肪滴の典型的なラマンスペクトルと各ラマンバンドのイメージング

NASH線維化の質的解析

NASHの線維化はウイルス肝炎とは性状が異なり，繊細で細かな線維が肝細胞を縫って絡み合うように進展している．NASHではウイルス肝炎よりも少量の線維化で重篤になる事が多く，肝硬変に至らない段階での発がんも稀ではない．肝線維化は量に依存して評価されているが，量だけでは線維化の病的意義が十分に評価できない可能性があり，質的な評価法の確立が求められている．光が中心非対称性物質に入射すると，周波数が倍で，波長が半分のSHG (second harmonic generation) 光が産生される．SHG顕微鏡は，フェムト秒レーザーを対象物に照射して，そこから出るSHG光を検出する顕微鏡であり，生体内で中心非対称性の三重螺旋構造を有するコラーゲン線維を未染色で特異的に描出できる．我々は検出器の前に偏光子を設置し，15度ずつ回転させて撮像することで，コラーゲン線維の配向度と配光角を可視化できる偏光分解SHG顕微鏡を作成した．この顕微鏡を用いると，アルコール性肝線維症では線維化の進展に伴って配向度が大きくな

り，細線維が整っていない状態になることがわかった．線維化は治療によって消退するため，同じ量の線維化にも進行中の線維化と，消退中の線維化が存在する．量的情報のみでは区別ができなかった線維化のダイナミックな状態を知るための新たな方法として，偏光分解SHG顕微鏡の活用が期待される．

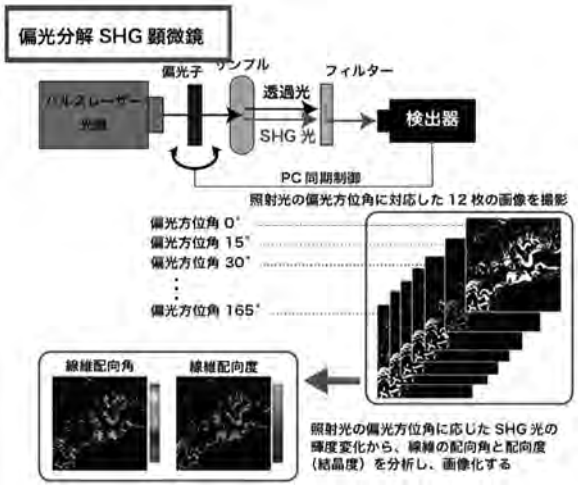

図4．偏光分解SHG顕微鏡

お わ り に

難治性肝疾患としてNASHが注目されるようになって久しいが，依然として病態は不明な点が多く，有効な治療法も確立していない．研究が停滞している一因として，ヒトにトランスレーション可能な優れたモデル動物が少ないことも挙げられる．我々が開発したNASHモデル動物は従来にない特徴を有しているが，ヒトを完全に模倣する動物モデルの作成は不可能であり，研究標的に応じて異なる機序によるモデル動物を準備することが重要である．今後も病理研究者としての利点を活かし，NASHを初めとして様々な疾患モデル動物の開発に取り組んでいきたいと考えている．

謝　　辞

今回寄稿の機会を与えて頂きました金沢大学十全医学会に深く御礼申し上げます．

参 考 文 献

1）Nomoto K, Tsuneyama K, et al. Disrupted galectin-3 causes non-alcoholic fatty liver disease in male mice. J Pathol 210(4): 469-477, 2006

2）Nakanishi Y, Tsuneyama K, et al. Monosodium glutamate (MSG): a villain and promoter of liver inflammation and dysplasia. J Autoimmun Feb-Mar 30(1-2): 42-50, 2008

3）Nishida T, Tsuneyama K, et al. Spontaneous onset of nonalcoholic steatohepatitis and hepatocellular carcinoma in a mouse model of metabolic syndrome. Lab Invest Feb 93(2): 230-241, 2013

4）Nishitsuji K, Xiao J, Nagatomo R, Umemoto H, Morimoto Y, Akatsu H, Inoue K, Tsuneyama K. Analysis of the gut microbiome and plasma short-chain fatty acid profiles in a spontaneous mouse model of metabolic syndrome. Sci Rep 7(1): 15876, 2017

5）Ichimura-Shimizu M, Kageyama T, Oya T, Ogawa H, Matsumoto M, Sumida S, Kakimoto T, Miyakami Y, Nagatomo R, Inoue K, Cheng C, Tsuneyama K. Verification of the Impact of Blood Glucose Level on Liver Carcinogenesis and the Efficacy of a Dietary Intervention in a Spontaneous Metabolic Syndrome Model. Int J Mol Sci 22(23): 12844, 2021

6）Ichimura-Shimizu M, Omagari K, Yamashita M, Tsuneyama K. Development of a novel mouse model of diet-induced nonalcoholic steatohepatitis-related progressive bridging fibrosis. Biosci Biotechnol Biochem 85(4): 941-947, 2021

7）Ichimura-Shimizu M, Tsuchiyama Y, Morimoto Y, Matsumoto M, Kobayashi T, Sumida S, Kakimoto T, Oya T, Ogawa H, Yamashita M, Matsuda S, Omagari K, Taira S, Tsuneyama K. A Novel Mouse Model of Nonalcoholic Steatohepatitis Suggests that Liver Fibrosis Initiates around Lipid-Laden Macrophages. Am J Pathol 192(1): 31-34, 2022