

Observation of brain tumor for the discrimination using a confocal laser scanning microscope

メタデータ	言語: jpn 出版者: 公開日: 2017-10-03 キーワード (Ja): キーワード (En): 作成者: メールアドレス: 所属:
URL	https://doi.org/10.24517/00008712

This work is licensed under a Creative Commons Attribution-NonCommercial-ShareAlike 3.0 International License.



脳腫瘍識別を目指した共焦点顕微鏡による腫瘍観察

梶野 浩太郎*・米山 猛**・濱田 潤一郎***・林 裕***
中田 光俊***・渡辺 哲陽**・香川 博之**

Observation of Brain Tumor for the Discrimination Using a Confocal Laser Scanning Microscope

Kotaro TOGANO,* Takeshi YONEYAMA,** Jun-ichiro HAMADA,*** Yutaka HAYASHI,***
Mitsutoshi NAKADA,*** Tetsuyou WATANABE,** Hiroyuki KAGAWA**

Abstract During surgery to remove a brain tumor it is important to discriminate normal tissue from cancerous tissue. Here we report a method to identify tumor tissue using a confocal microscope with laser illumination. The confocal microscope has several useful qualities for this work: it has high resolution and can also reject light that is not from the focal plane. The microscope was set up with an illumination laser of wavelength 405 nm and a red fluorescence filter at wavelength 610-680 nm in front of the CCD camera. This arrangement attenuated the direct light of the laser to increase the contrast in the fluorescence image. The field of view of the microscope was about 100 μm square with a $\times 40$ objective. Before surgery, the patient drank a solution containing 5-ALA which induces formation of fluorescent porphyrins in tumors of type glioblastoma. Tissue samples taken during surgery were put onto the microscope stage. CCD images were obtained and it was found that tumor tissue emitted more red light and could be visually distinguished from normal tissue in the images. To quantify the difference, the intensity of all red pixels was added to form a total intensity in several images. The CCD red response to tumor tissue was found to be more than 2 times the response to normal tissue. We conclude that the confocal microscope method can distinguish tumor tissue at distance scale 100 μm .

Keywords : photo dynamic diagnosis, 5-ALA, brain tumor, confocal microscope.

1. はじめに

悪性脳腫瘍に対する治療手術では、脳の機能を温存しつつより多くの腫瘍を摘出することが患者の予後に大きく影響を与える[1, 2]. 特に神経膠芽腫 (glioblastoma : GBM)

の5年生存率は7%前後と極めて予後不良とされているが、摘出率の増加に伴い、有意に生存率が高くなることが報告されている[2]. 安全により多くの腫瘍を摘出するためには、術中に腫瘍組織と正常脳組織の識別を行うことが非常に重要である. しかし、GBMに代表される悪性脳腫瘍は正常脳組織の中に浸潤しながら成長するため、腫瘍境界を肉眼で識別することは困難である. 近年、腫瘍組織の同定を目的として、5-ALA (5-Amino levulinic acid) を用いた光線力学診断法 (Photo Dynamic Diagnosis : PDD) が注目されている[3, 4]. この方法は、経口投与された5-ALAが体内に取り込まれた後の代謝の過程で、次の特徴を持つPpIX (Protoporphyrin-IX)に変化することを利用したものである.

- (1) 腫瘍細胞に集中的に蓄積する.
- (2) 波長 410 nm をピークとする青色光で励起され [5], 波長 635 nm をピークとする赤色蛍光を発する[3].

これらより、患者に5-ALAを投与し、術中に患部に青

生体医工学シンポジウム 2011 発表 (2011 年 9 月, 長野)
2011 年 7 月 29 日受付, 2011 年 10 月 29 日改訂, 2011 年
12 月 20 日改訂, 2011 年 12 月 29 日再改訂
Received July 29, 2011; revised October 29, 2011, December 20, 2011, December 29, 2011.

* 金沢大学大学院自然科学研究科人間・機械科学専攻
Department of Human & Mechanical Science and Engineering, Graduate School of Natural Science & Technology, Kanazawa University

** 金沢大学理工研究域機械工学系
School of Mechanical Engineering, Kanazawa University

*** 金沢大学医薬保健研究域医学系脳・脊髄機能制御学
Department of Neurosurgery, Graduate School of Medical Science, Kanazawa University

色光を照射することで赤色発光部を腫瘍として識別することができる。PpIXが腫瘍に蓄積されるメカニズムは脳血液関門やフェロキターゼ活性の関与が指摘されているものの未だ詳細には解明されていないが[3, 6], 腫瘍に特異的に蛍光が見られることは多くの臨床研究によって示されている[7-9]。一方で悪性腫瘍が蛍光陰性を示す例も報告されており、蛍光が見られない場合の判断は難しいのが現状である[10, 11]。本研究では5-ALAを用いたPDDにおいて、より正確な脳腫瘍の術中識別を目指し、共焦点レーザー顕微鏡（以下共焦点顕微鏡）を利用することを考えた。共焦点顕微鏡は平面方向、奥行き方向共に高い分解能を有しており、焦点のあった面のみ的情報を得られる。そのため将来的に術中に手術部位に顕微鏡を当てて、その部位が摘出すべき部位かどうかをミクロに診断できる可能性があると考えた。本研究では、5-ALAを用いたPDDにおいて、共焦点顕微鏡を使用して脳腫瘍組織を観察し、より精度の高い客観的な脳腫瘍識別の可能性について検討することを目的とする。今回はその第一段階として、共焦点顕微鏡でGBMの薄切組織を観察し、ミクロな領域での蛍光強度測定を行った。

2. 観察方法

2.1 観察装置

蛍光発光の観察は、共焦点顕微鏡を用いて行う。共焦点顕微鏡は、励起光となるレーザー光が対物レンズを経て観察対象に照射される。観察対象で焦点を結んだレーザー光による蛍光発光は、再び対物レンズを通過し、撮影レンズによって再び焦点を結ぶ。ここでこの焦点位置にピンホールを配置することにより、観察対象の焦点とピンホールは共役な位置関係となる。この状態を保ったままレーザー光の焦点を走査することにより、観察対象から放射された蛍光のうちの焦点面からの光のみがピンホールを通過することができる[12, 13]。本研究で使用する共焦点顕微鏡システムを次に述べる。青色固体レーザーユニット（昭和オプトロニクス/D405C-50, 光出力 50 mW）から発せられる波長 405 nm のレーザー光を励起光として、共焦点スキャナ（横河電機/CSU22Z）内に照射する。本スキャナはニポウディスク[12]を用いた多焦点式のものであり、レーザー光はスキャナ内の複数のピンホールを通過して顕微鏡本体（OLYMPUS/BX60F）に装着された 40 倍対物レンズ（OLYMPUS/UPLSAPO40X2, x40, PlanApo, NA 0.95）から観察対象に照射され、観察対象において複数の焦点を結ぶ。この各焦点においてレーザー光によって対象は励起され、放射された波長 635 nm をピークとする蛍光は対物レンズから共焦点スキャナへと向かっていく。光はそれぞれのピンホールに再び焦点を結ぶため、焦点面の光のみが通過する。その後スキャナ内に設置されたダイクロイックミラーにより波長 580 nm 以上の光は反射され、CCD カ

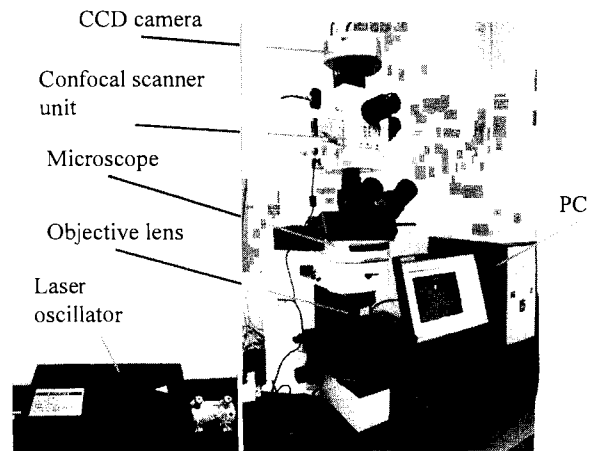


図1 共焦点顕微鏡の装置外観
Fig. 1 Apparatus of confocal microscope.

メラ（ANDOR/LucaS658M）の検出部へと向かう。さらに、波長 610 nm - 680 nm のバンドパスフィルタにより赤色光のみが通過し、通過した光が CCD カメラで検出される。観察画像の取得には PC 及び画像取得ソフトウェア（ANDOR/Solis）を用いる。なお、CCD カメラの光検出素子は 496×658 pixel (1 pixel は $10 \mu\text{m}^2$) であり、40 倍の対物レンズを用いた場合、観察画像は縦 $125.0 \mu\text{m}$ 横 $164.5 \mu\text{m}$ の視野で得ることができる。観察機器を図 1 に示す。

2.2 観察対象

共焦点顕微鏡でどのような画像が得られるかを確認し、腫瘍組織と正常脳組織の蛍光強度の差を調べるため、共焦点顕微鏡を用いた脳組織の観察を行った。今回観察対象として、5-ALA による PDD を利用して切除された GBM 手術検体を用いた。術中に切除した GBM 患者の脳組織の中から、

- (1) 強い赤色発光を確認し、腫瘍組織であると判断した部分。
- (2) 赤色発光は確認できず、正常脳組織であると判断した部分。

の 2 箇所を取り分けた。以後、これらの部位をそれぞれ赤色部、非赤色部と呼称する。赤色部と非赤色部について、近接部位の凍結切片に対する術中病理検査の結果では、赤色部には腫瘍細胞の存在が確認され、非赤色部には腫瘍細胞の存在は認められなかった。観察のため赤色部、非赤色部をそれぞれ厚さ $10 \mu\text{m}$ に薄切し、スライドガラスに載せて観察用試料を作成した。スライドガラスに載っている組織の大きさは 4mm^2 程度である。この試料を用い、共焦点顕微鏡によって観察位置をずらしながら蛍光観察を行い、CCD カメラで共焦点顕微鏡による観察画像を取得した。手術は異なる患者で 3 例行っており、観察は各患者からの試料をそれぞれ Case A-C として Case ごとに行った。表 1 にそれぞれの Case で作成した試料の数と、各試料で

表 1 各 Case での試料と取得画像の数
Table 1 Number of specimens and pictures in each case.

(a)Red			
	Specimen	Picture	Total
Case A	1	36	36
Case B	2	10	20
Case C	3	10	30

(b)Not Red			
	Specimen	Picture	Total
Case A	1	36	36
Case B	2	10	20
Case C	3	10	30

取得した画像の数を示す。表 1(a)の Red は赤色部、表 1(b)の Not Red は非赤色部である。なお、検体を使用することについては、医学倫理審査委員会 (受付番号 209) の承認を得ており、また提供者に許諾は任意であると伝えた上で書面により同意を得ている。

3. 観察結果

3.1 取得画像

図 2 に CCD カメラで取得した共焦点顕微鏡による観察画像例を示す。図 2(a)が赤色部、図 2(b)が非赤色部である。比較のため Dark 画像 (レーザーの照射を止め、試料を置かず何も観察していない状態の画像) を図 2(c)に示す。画像では CCD カメラが捉えた光に応じたグレイカラーが表示されており、光が強いほど白色で、弱いほど黒色で表わされる。赤色部、非赤色部どちらの部位でも比較的蛍光強度の大きい領域が確認できる。Case B, C では赤色部では白色領域が視野の広範囲に渡って認められるのに対し、非赤色部では白色領域は点在している。Case B, C では、赤色部、非赤色部それぞれ全ての画像で同様な傾向が見られた。一方で、Case A の観察例では、赤色部と非赤色部の間に Case B, C のような顕著な違いは見られなかった。

3.2 蛍光強度による比較

赤色部と非赤色部の観察画像の違いを調べるため、画像の蛍光強度分布を比較した。各観察画像が 1 ピクセル毎に持つ蛍光強度の数値を元に、各蛍光強度に対応するピクセル数の分布を求め、比較したものを図 3 に示す。Red A-C は Case ごとの赤色部の平均値を、Not red は全 Case の非赤色部の平均値を示している。Dark 画像のヒストグラムは、一定のオフセット値にノイズ成分が加わったものである。非赤色部は Dark よりも蛍光強度が大きい分布を示している。また、赤色部は Red A-C の間でばらつきはあ

るが、いずれの Case でも、非赤色部よりも蛍光強度が大きい分布である。画像ごとに蛍光強度の平均値を求めさらに部位ごとの平均値を求めたもの (α) と、そこから Dark 画像の蛍光強度の平均値を引いたもの (β) を表 2 に示す。また、赤色部と非赤色部について、 β の値をグラフ化したものを図 4 に示す。表 2 において非赤色部は Dark よりも蛍光強度の平均値がおおよそ 2 A. U. 大きく、図 4 と合わせて見ると赤色部は非赤色部と比較して Red A では約 2 倍、Red B では約 3.5 倍、Red C では約 2.5 倍の値を持っており、図 2 の所見と矛盾しない。

4. 考 察

採取した試料の中で、手術顕微鏡でマクロに見て赤色蛍光を示した赤色部分は、赤色蛍光を示さなかった非赤色部よりも大きな蛍光強度を持っていることが、共焦点顕微鏡のミクロな観察においても確認することができた。画面内の蛍光強度の平均値を求めて比較すると、赤色部は、非赤色部の 2 倍以上の値を示している。40 倍の対物レンズを用いた場合、視野は約 100 μm 四方であり、このようなミクロな領域において、蛍光強度の違いから、腫瘍を識別できる可能性を示している。共焦点顕微鏡を用いて、約 100 μm 四方ごとに、腫瘍か否かを判別し、観察領域を走査していけば、腫瘍と正常脳の境界を識別することが可能となる。

一方、最近の研究で、マクロに見て赤色蛍光を示さないグレードの低いグリオーマにおいて、共焦点プローブで観察すると、本研究における非赤色部において見られる発光点と同様に、発光点が存在し、これらの中から腫瘍細胞が見られたことが報告されている [14]。本研究では、非赤色部は病理検査で腫瘍が確認されなかったが、高い蛍光強度を示す発光点にどのような組織が存在しているかは明らかではなく、今後の精査が必要である。

現在 5-ALA 蛍光ガイド下で膠芽腫を摘出する手術が広く行われるようになってきている。これに伴い、膠芽腫内の 5-ALA 代謝に関する基礎研究と蛍光ガイド下手術の臨床研究が進んでいる [14-18]。5-ALA 陽性所見を示す病変を全部摘出して腫瘍再発は摘出腔周囲の局所で認められることから偽陰性となる病変が存在することが示唆される。この原因として、正常と腫瘍の境界領域では腫瘍細胞密度の低下に起因する赤色発光の低さから腫瘍組織の判定に至らず腫瘍が残存するためと考えられる。この問題を解決するために腫瘍内の 5-ALA 代謝酵素を調節し蛍光強度を強める基礎研究が行われている [15, 16]。一方で本研究は蛍光強度の低い病変を高感度に検出できるシステムを提示しており臨床上的有用性が高い。

5. おわりに

5-ALA による PDD を行って切除した GBM 検体につい

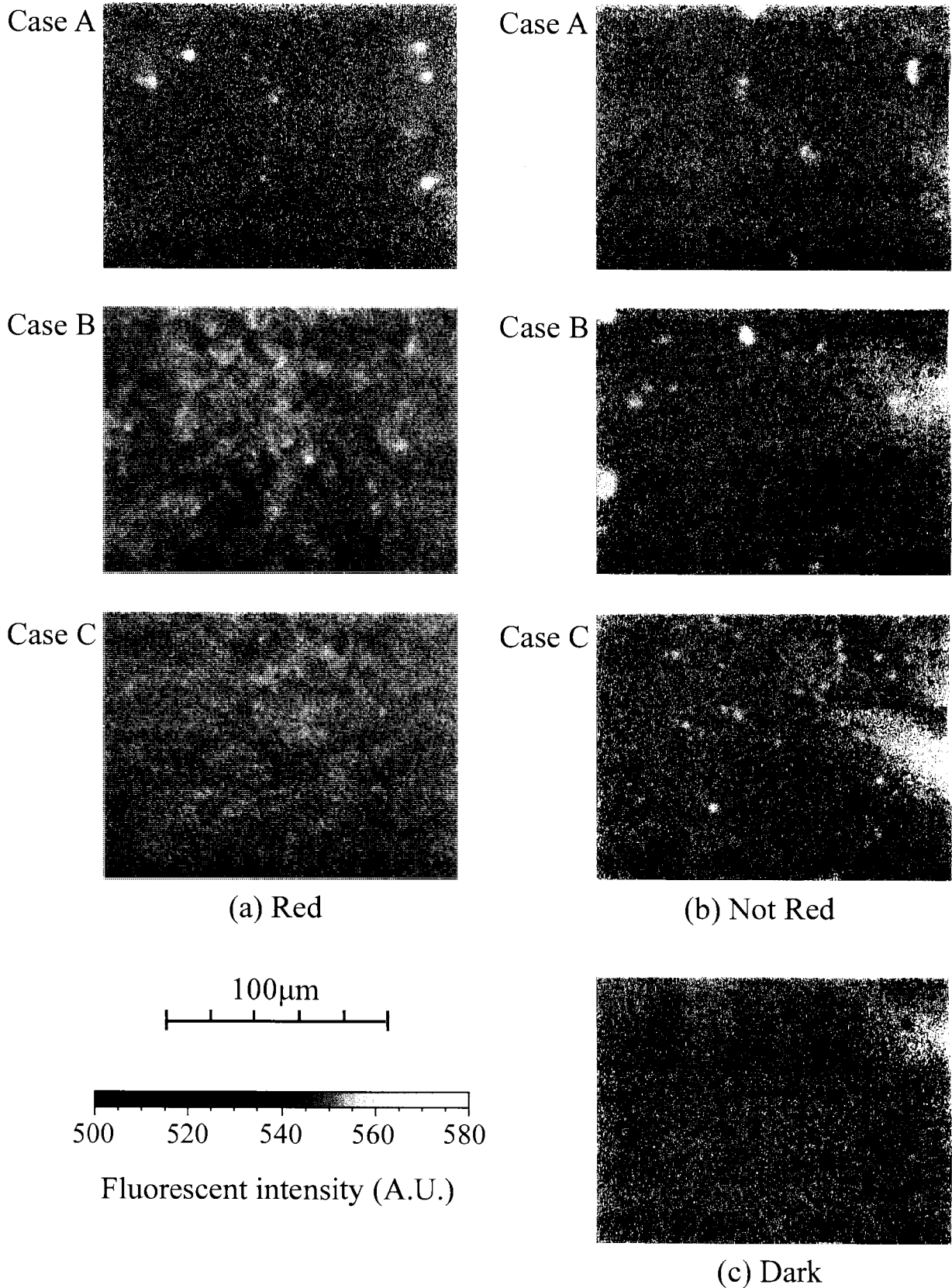


図2 各ケースにおける共焦点顕微鏡による観察画像例
Fig. 2 Example of observation pictures by confocal microscope in each case.

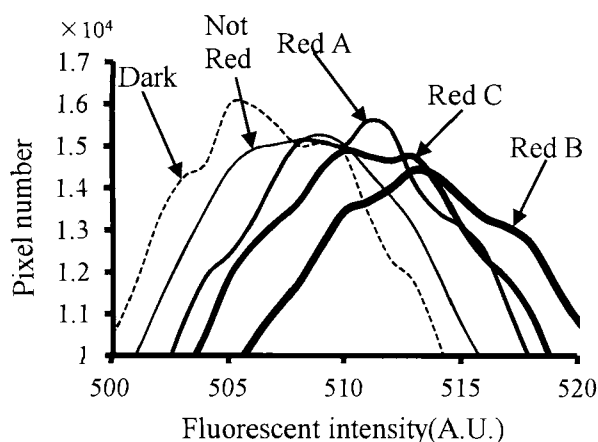


図 3 各部位のヒストグラム
Fig. 3 Histogram in each part.

表 2 各部位の蛍光強度の平均値
Table 2 Fluorescent intensity mean in each part.

	α (A.U.)	β (A.U.)
Red A	510.35	4.00
Red B	513.64	7.29
Red C	511.19	4.84
Not Red	508.31	1.96
Dark	506.35	0.00

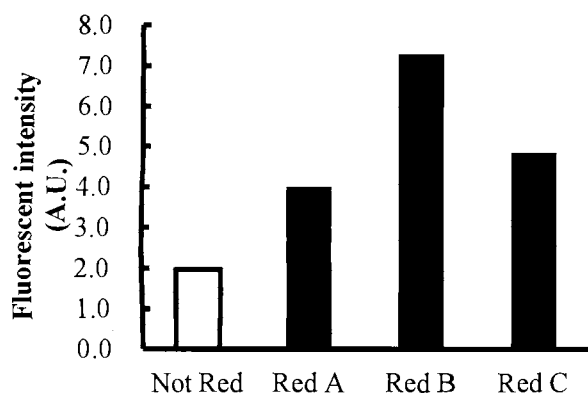


図 4 各部位の蛍光強度の平均値
Fig. 4 Fluorescent intensity of mean in each part.

て、共焦点顕微鏡を用いて薄切試料の観察を行った。結果として、赤色発光組織と非赤色発光組織を約 100 μ m 四方の視野で比較した場合、観察画像の持つ蛍光強度の平均値は非赤色発光組織よりも赤色発光組織の方が 2~3 倍程度大きく表れることを確認した。これにより、共焦点顕微鏡により脳腫瘍を微細領域ごとに識別できる可能性が示された。本研究に対し、平成 20~22 年度科学研究費（基盤研究 (B) 20300176）の助成を受けた。

文 献

1. 日本脳神経外科学会, 日本病理学会: 臨床・病理脳腫瘍取扱い規約. 金原出版, 東京, 2010, pp. 56-57.
2. Shibui S, Nomura K: Recent results of glioma therapy in Japan based on the data of brain tumor registry of Japan. *Jpn J Neurosurg.* **11** (5): 355-361, 2002.
3. 端和夫: 脳神経外科臨床マニュアル, 2 巻. シュプリンガー・ジャパン, 東京, 2010, pp. 1070-1078.
4. Kaneko S: Photodynamic diagnosis and photodynamic therapy using 5-aminolevulinic acid in neurosurgery. *JJSLSM.* **29** (2): 135-146, 2008.
5. 秋本眞喜雄, 宮崎道雄, 水谷公彦, 玉田康彦, 西村朋史, 田村陸: 薬物の経皮治療技術の皮膚科治療への応用. 関東学院大学工学総合研究所報. **37**: 11-16, 2009.
6. Peng Q, Warloe T, Beng K, Moan J, Kongshaug M, Giercksky KE: 5-aminolevulinic acid-based photodynamic therapy. *Cancer.* **79**: 2282-2308, 1997.
7. Stummer W, Novotny A, Stepp H, Goetz C, Bise K, Reulen HJ: Fluorescence-guided resection of glioblastoma multiforme by using 5-aminolevulinic acid-induced porphyrins a prospective study in 52 consecutive patients. *J Neurosurg.* **93**: 1003-1013, 2000.
8. Stummer W, Pichlmeier U, Meinel T, Wiestler OD, Zanella F, Reulen HJ: ALA-Glioma Study Group: Fluorescence-guided surgery with 5-aminolevulinic acid for resection of malignant glioma arandomised controlled multicentre phase III, trialal. *Lancet Oncol.* **7**: 392-401, 2006.
9. 金子貞男: 脳腫瘍に対する光モニタリング—ALA induced PpIX による術中脳腫瘍蛍光診断. 脳外誌. **29**: 1019-1031, 2001.
10. Mishima K, Tachikawa T, Adachi J, Ishihara S, Nishikawa R, Matsutani M: Fluorescence detection of CNS germ cell tumors with 5-aminolevulinic acid. *Neuro Oncology.* **7**: 530, 2005.
11. 木村泰, 鶴淵隆夫, 大橋麻耶, 山本哲哉, 高野晋吾, 松村明: Glioblastoma に対する ALA を用いた蛍光ガイド下手術. 日本脳神経外科学会総会抄録集 (CD-ROM). **68**: ROM-BUNNO. 2H-O060-07, 2009.
12. 原口徳子: 講義と実習 生細胞蛍光イメージング. 共立出版, 東京, 2007, pp. 10-25.
13. 藤田哲也: 新しい光学顕微鏡, 第二巻 共焦点レーザー顕微鏡の医学・生物学への応用. 石川春律, 高松哲郎 編, 学際企画, 東京, 1995, pp. 5-14.
14. Nader Sanai, Laura A. Snyder, Norissa J. Honea, Stephen W. Coons, Jennifer M. Eschbacher, Kris A. Smith, Robert F. Spetzler: Intraoperative confocal microscopy in the visualization of 5-aminolevulinic acid fluorescence in low-grade gliomas. *Clin Artic J Neurosurg.* **115** (4): 740-748, 2011.
15. Hayashi Y, Nakada M, Tanaka S, Uchiyama N, Hayashi Y, Kita D, HamadaJI: Implication of 5-ALA fluorescence of the ventricle wall for postoperative communicating hydrocephalus associated with CSF dissemination in glioblastoma patients—A report of seven cases—. *J Neurosurg.* **112**: 1015-1019, 2010.
16. Teng L, Nakada M, Zhao SG, Endo Y, Furuyama N, Nambu E, Pyko IV, Hayashi Y, Hamada JI: Silencing of ferrochelatase enhances 5-aminolevulinic acid-based fluorescence and photodynamic therapy efficacy. *Br J Cancer.* **104**: 798-807, 2011.
17. Takahashi K, Ikeda N, Nonoguchi N, Kajimoto Y,

Miyatake SI, Hagiya Y, Ogura SI, Nakagawa H, Ishikawa T, Kuroiwa T: Enhanced expression of coproporphyrinogen oxidase in malignant brain tumors: CPOX expression and 5-ALA-induced fluorescence. *Neuro Oncol*, Epub ahead of print, 2011.

18. Whitson Wesley J, Valdes Pablo A, Harris Brent T, Paulsen Keith D, Roberts David W: Confocal microscopy for the histological fluorescence pattern of a recurrent atypical meningioma: Case Report. *Neurosurgery*. **68**(6): 1768-1773, 2011.

林 裕 (ハヤシ ユタカ)

1987年金沢大学医学部医学科卒業。同年金沢大学医学部脳神経外科入局。2005年金沢大学医学部講師，2007年准教授となり現在に至る。脳腫瘍の研究・治療に従事。

日本脳神経外科学会，日本脳腫瘍学会，日本癌学会などの会員。日本脳神経外科学会専門医，日本がん治療暫定教育医。



中田 光俊 (ナカダ ミツトシ)

1994年金沢大学医学部医学科卒業。同年金沢大学医学部脳神経外科入局。2001年金沢大学医学部助手，2008年医学系内講師となり現在に至る。脳腫瘍の研究・治療に従事。

日本脳神経外科学会，日本脳腫瘍学会，日本癌学会，アメリカ脳腫瘍学会などの会員。日本脳神経外科学会専門医，日本がん治療認定医。



渡辺 哲陽 (ワタナベ テツヨウ)

2003年京都大学大学院工学研究科博士後期課程修了。同年山口大学工学部助手，2006年講師，2007年金沢大学大学院自然科学研究科講師。2008年金沢大学理工研究域講師となり，現在に至る。ロボットハンド，ロボット技術の医療応用，微細操作システム開発などの研究に従事。

日本生体医工学会，IEEE，日本ロボット学会，日本機械学会の会員。



香川 博之 (カガワ ヒロユキ)


1993年電気通信大学大学院電気通信学研究科博士後期課程修了。同年金沢大学助手，2002年講師。

日本機械学会会員。



梅野 浩太郎 (トガノ コウタロウ)

2010年金沢大学工学部人間・機械工学科卒業。同年金沢大学大学院自然科学研究科博士前期課程入学し，現在に至る。大学院では，脳腫瘍の顕微鏡観察を研究テーマとする。



米山 猛 (ヨネヤマ タケシ)

1989年東京大学大学院工学系研究科博士課程修了。同年4月金沢大学工学部助手，1991年4月金沢大学工学部助教授，2000年4月金沢大学工学部教授となり現在に至る。機械設計，塑性加工，射出成形，スポーツ工学，手術用マニピュレータの開発などの研究に従事。



日本生体医工学会，日本機械学会，日本塑性加工学会，精密工学会，プラスチック成形加工学会，型技術協会の会員。

濱田 潤一郎 (ハマダ ジュンイチロウ)

1983年熊本大学医学部医学科卒業。同年熊本大学医学部脳神経外科入局。1993年熊本大学医学部助手，1998年講師，2005年金沢大学教授となり現在に至る。脳神経外科疾患全般の研究・治療に従事。



日本脳神経外科学会，日本脳卒中学会，日本頭痛学会などの会員。評議員。日本脳神経外科学会専門医，日本血管内治療学会指導医，日本脳卒中専門医，日本頭痛学会専門医，がん治療暫定教育医。